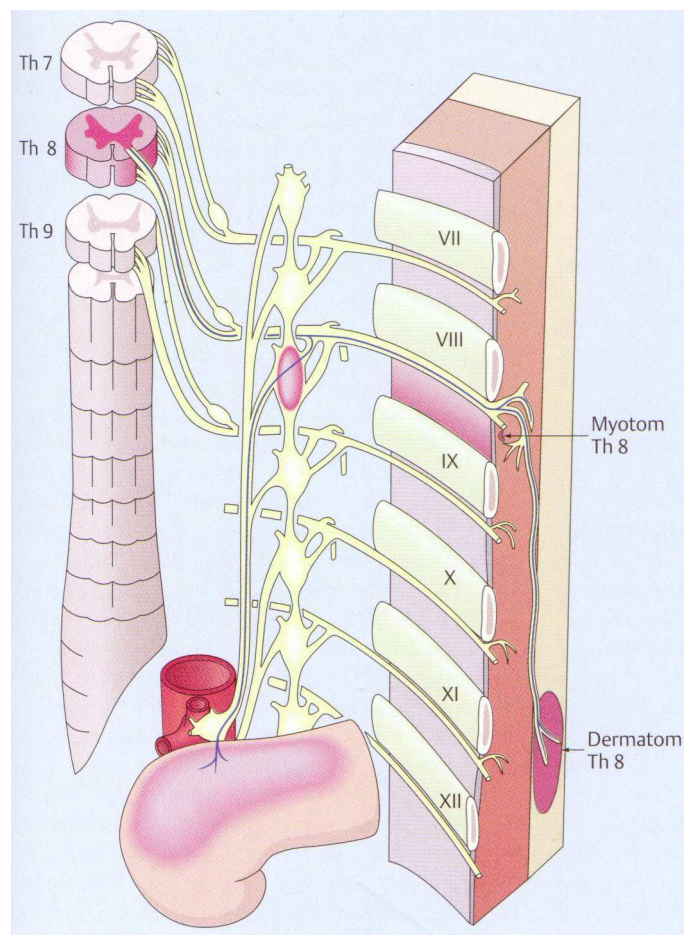


Reflektorische Wechselbeziehung zwischen Wirbelsäule und inneren Organen

Gegenseitige Beeinflussung von Wirbelsäule und
Bauchorganen und deren klinische Manifestation
in der naturheilkundlichen Praxis.



Diplomarbeit zum
Naturheilpraktiker TEN
Fachrichtung manuelle Therapien

Markus Härter
ME8

Schule für angewandte Naturheilkunde
Witikonstrasse 295, 8053 Zürich

Oktober 2009

Inhalt

1.	Einleitung	4
2.	These	4
3.	Anatomisch-physiologische Grundlagen.....	4
3.1.	Grundlagen der reflektorischen Beziehungen	4
3.2.	Reflektorische Zonenbildung	5
3.2.1.	Dermatome	5
3.2.2.	Headsche-Zonen (Hautzonen)	6
3.2.3.	Bindegewebs-Zonen.....	8
3.2.4.	MacKenzie-Zonen (Muskelzonen).....	15
3.3.	Schmerzphänomene	18
3.3.1.	Lokaler Schmerz	18
3.3.2.	Übertragener Schmerz	18
3.3.3.	Phantomschmerz	18
3.3.4.	Schmerzerinnerung	18
3.4.	Viszerale (autonome) Schmerzen	19
3.5.	Wirbelsäulenbedingte Schmerzen	19
4.	Klinik häufiger Erkrankungen	20
4.1.	Wirbelsäulenbezogene Störungsbilder	20
4.1.1.	Einführung zu den wirbelsäulenbezogenen Störungsbildern	20
4.1.2.	Vertebrales Syndrom	20
4.1.3.	Spondylogenes Syndrom.....	20
4.1.4.	Radikuläres Syndrom	21
4.1.5.	Syndrome der einzelnen Wirbelsäulenabschnitte.....	21
	Zervikale Syndrome ⁶	21
	Thorakale Syndrome ⁶	23
	Lumbale Syndrome ⁶	23
	Syndrom des engen Spinalkanals ⁶	24
4.1.6.	Fehlhaltungen und Fehlformen	25
4.2.	Internistische Störungsbilder	26
4.2.1.	Einführung zu den internistischen Störungsbildern.....	26
4.2.2.	Angina pectoris	26
4.2.3.	Akuter Myokardinfarkt (Herzinfarkt)	26
4.2.4.	Perikarditis	27
4.2.5.	Pleuritis	27
4.2.6.	Spontanpneumothorax.....	27
4.2.7.	Akute Bronchitis.....	27
4.2.8.	Pneumonien	27
4.2.9.	Lungenembolie.....	28
4.2.10.	Aortenaneurysma	28
4.2.11.	Akute Gastritis.....	29
4.2.12.	Cholelithiasis / Gallenkoliken (Gallensteinleiden)	29
4.2.13.	Akute Cholezystitis (Gallenblasenentzündung)	29
4.2.14.	Akute Hepatitis.....	29
4.2.15.	Akute Pankreatitis	30
4.2.16.	Chronische Pankreatitis	30
4.2.17.	Gastroduodenale Ulkuskrankheit	30
4.2.18.	Appendizitis (Blinddarmentzündung)	31
4.2.19.	Colitis ulcerosa	31
4.2.20.	Colon irritabile (Reizkolon, spastisches Kolon)	31

4.2.21.	Mesenterialinfarkt	32
4.2.22.	Nephrolithiasis (Urolithiasis, Nierensteinleiden) / Nierensteinkolik	32
4.2.23.	Pyelonephritis (Nierenbecken- und Nierenentzündung)	32
4.2.24.	akute Glomerulonephritis (GN).....	33
4.2.25.	Nierentumore.....	33
4.2.26.	Prostatitis	33
4.2.27.	Prostatakarzinom	34
4.2.28.	Prämenstruelles Syndrom	34
4.2.29.	Gebärmuttersenkung und Gebärmuttervorfall	34
4.2.30.	Endometriose	34
4.3.	Rückenbeschwerden ausgelöst durch psychische Belastungen	35
5.	Klinische Fälle aus der Praxis.....	36
5.1.	Perimenstruelle Rückenbeschwerden	36
5.2.	Status nach Nierenkolik	36
5.3.	Chronische Gallenblasenreizung.....	37
5.4.	Angina Pectoris	37
5.5.	Virale Lungenentzündung	37
6.	Instrumente für die klinische Beobachtung.....	38
6.1.	Sensibilisierende Hinweise.....	38
6.2.	Gegenüberstellung von Schmerzlokalisierung zu Organ- und WS-bezogenen Problemen	40
7.	Konsequenz für die naturheilpraktische Arbeit	43
8.	Danksagung.....	44
9.	Persönliche Reflexion.....	44
10.	Glossar.....	44
11.	Literatur- und Quellenangaben.....	45
12.	Anhang: Cursorischer Ganzkörperuntersuch	46

1. Einleitung

Bei der Arbeit in meiner Gesundheitspraxis erlebe ich, dass die Ursache von Rückenbeschwerden zum Teil schwer zuzuordnen ist. Ich habe schon verschiedentlich gehört und auch gelesen, dass auch belastete innere Organe in den Rücken ausstrahlen können. In dieser Diplomarbeit habe ich die Wechselbeziehungen zwischen den inneren Organen und dem Rücken deshalb theoretisch aufgearbeitet, vertieft kennengelernt und mich in meiner Beobachtung der Patienten daraufhin sensibilisiert. Ich habe ein Instrument entwickelt das mich dabei unterstützt.

Dieses Instrument (Kapitel 6) möchte ich gerne dem interessierten Heilpraktiker zur Verfügung stellen, damit er seine Sensibilität auf diese Problematik ebenfalls verfeinern kann.

Im Laufe der Arbeit habe ich ältere aber auch neue Literatur studiert, mich auf Deutsch und Englisch in das Thema eingeleesen. Es war sehr spannend und interessant zu erfahren, wie viel Wissen diagnostisch und therapeutisch schon vor über 60 Jahren vorhanden war und auch heute noch aktuell ist. Wissen, das leider heute zum guten Teil nicht mehr oder nur am Rande in den Ausbildungen der Medizin und der Naturheilkunde vermittelt wird.

2. These

Nicht alle Rückenschmerzen haben eine muskulo-skelettäre Ursache, sondern können auch durch Dysfunktionen von inneren Organen bedingt sein und umgekehrt.

Aufgrund einer achtsamen Anamnese und körperlichen Untersuchung und durch die Reaktionsdiagnostik während der Behandlung ist es möglich, entsprechende Hinweise zu erhalten. Auf dieser Basis kann der Entscheid gefällt werden, den Patienten weiterzubehandeln, oder einer vertieften ärztlichen Abklärung zuzuweisen.

3. Anatomisch-physiologische Grundlagen

3.1. Grundlagen der reflektorischen Beziehungen

Es ist allgemein bekannt, dass reflektorische Beziehungen zwischen Haut, Bindegewebe, Muskulatur und inneren Organen bestehen. Im Folgenden wird die Funktionsweise dieser Beziehungen aufgezeigt.

¹ Reflektorische Irritationen erfolgen vorwiegend über den Nervenweg. Bei viszero-viszeralen Reflexen über das vegetative Nervensystem (VNS), bei Mitbeteiligung von Geweben aus anderen Keimblättern kann sich auch das Zentralnervensystem (ZNS) als Reizüberträger einschalten. Der Weg innerhalb des Segmentes ist der vom Organ über den vegetativen Nerv, das sympathische Grenzstrangganglion, den ramus communicans griseus und das Spinalganglion zur radix posterior. Von hier sind über Schaltneurone Wege zur vorderen Wurzel und über den peripheren Nerven zur Muskulatur möglich, wo ein Hypertonus erzeugt werden kann oder (ebenfalls als markhaltige Faser) via Seiten- und Vorderhorn über den ramus communicans albus zum sympathischen Grenzstrangganglion. Hier erfolgt die Umwandlung in die vegetative (marklose) Faser, die durch den ramus communicans griseus zum Haut- bzw. Unterhautbindegewebe führen kann (Abb. 1).

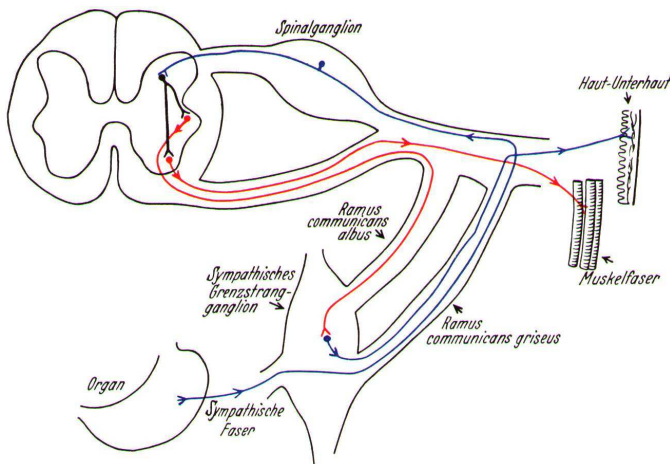


Abb. 1: Viscero-cutane bzw. visceromuskuläre Reflexverbindung¹

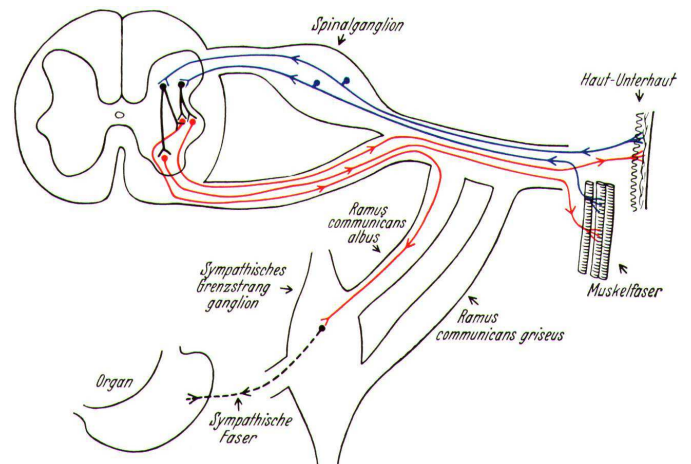


Abb. 2: Cutaneo-viscerale bzw. muskulo-viscerale, cutaneo-muskuläre bzw. muskulo-cutane Reflexverbindung¹

Der von den Reflexzonen (muskulär und im Bindegewebe) ausgehende Weg - der sogenannte rückläufige Reflex - läuft in den sensiblen Bahnen über das Spinalganglion zur hinteren Wurzel (radix posterior) und von hier über Schaltneurone und die vordere Wurzel in den ramus communicans albus zum Grenzstrangganglion. Hier erfolgt die Umschaltung auf die vegetative Faser, die zum Organ führt. Wie aus Abb. 2 ersichtlich, kann sowohl die Muskulatur die Haut-Unterhaut sowie letztere die Muskulatur reflektorisch beeinflussen.

3.2. Reflektorische Zonenbildung

Die nachfolgenden Abschnitte zeigen die verschiedenen körperoberflächennahen reflektorischen Zonen auf. Dazu gehören die Dermatome, die Headschen-Zonen, die Bindegewebszonen sowie die Muskelzonen.

3.2.1. Dermatome

² Unter Dermatome versteht man das von einem Rückenmarksnerv (Spinalnerv) innervierte segmentale Hautgebiet. Jeder Spinalnerv besteht aus vielen zum Rückenmark ziehenden Nervenfasern (Afferenzen), die über verschiedene periphere Nerven von definierten Hautarealen kommen.

Während der Segmentierung des Embryos entstehen im Rumpfbereich aus dem paraxialen Mesoderm zunächst die Urwirbel (Somit). Aus deren dorsolateralem Teil bildet sich die Haut. Diese Anlage wird als *Dermatom* bezeichnet. Infolge dieser segmentalen Herkunft der einzelnen Hautgebiete gibt es auch eine segmentale Zuordnung zum entsprechenden Spinalnerven.

Auch bei Erwachsenen bleibt diese segmentale Zuordnung der Rückenmarksnerven zu entsprechenden Hautgebieten erhalten. Die Zellkörper dieser sensiblen Neurone liegen ausserhalb des Rückenmarks im Spinalganglion (*Ganglion spinale*).

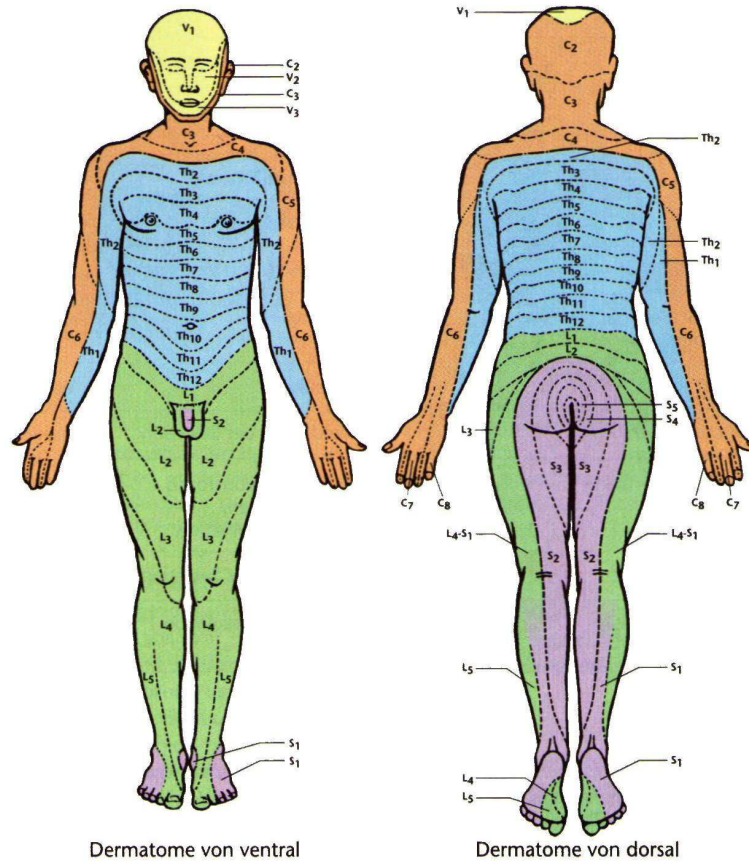


Abb. 3: Präsentation der spinalen Dermatome auf der Hautoberfläche⁸

3.2.2. Headsche-Zonen (Hautzonen)

² Die **Headsche-Zone**, benannt nach dem englischen Neurologen Sir Henry Head (1861–1940), wird als Hautareal definiert, in der aufgrund des gegliederten Körperaufbaus eine über das zugehörige Rückenmarkssegment laufende Querverbindung zwischen dem somatischen (=animalen) und dem vegetativen Nervensystem besteht. Diesem Areal sind bestimmte innere Organe zugeordnet (siehe nachfolgende Tabelle). Die Headsche-Zone, die einem bestimmten Organ zugeordnet ist, kann sich über mehrere **Dermatome** erstrecken, weist jedoch einen reflektorisch bedeutsamen Maximalpunkt auf. Eine Irritation des zugehörigen inneren Organs kann über einen viszerokutanen Reflex eine meist gleichseitige Schmerzzone zur Folge haben (Hyperalgesiezone). Dieses Phänomen wird *übertragener Schmerz* genannt.

Organe	Dermatom	Körperseite
Herz	C 3-4, Th 1-5	vorwiegend rechts, auch linker Arm
Aorta thoracica	C 3-4, Th 1-7	beidseits
Pleura	Th 2-12	homolateral
Lungen	C 3-4	homolateral
Speiseröhre	Th 1-8	beidseits
Magen	Th (5) 6-9	links
Leber und Gallenwege	Th (5) 6-9 (10)	rechts
Bauchspeicheldrüse	Th 6-9	vorwiegend links

Organe	Dermatom	Körperseite
Duodenum	Th 6-10	Rechts
Jejunum	Th 8-11	links
Ileum	Th 9-11	beidseits
Blinddarm, proximales Colon	Th 9-10, L 1	rechts
distales Colon	Th 9 - L 4	links
Rektum	Th 9 - L 4	links
Niere und Harnleiter	Th 9 - L 1 (2)	homolateral
Adnexen	Th 12 - L 4	homolateral
Peritoneum	Th 5-12	beidseits
Milz	Th 6-10	links

Tab 1: Headsche-Zonen ²

³ Head erkannte, dass die algetischen Zonen eine Aussage über die zugehörigen, im Körperinneren gelegenen Organe geben, also eine informative Aussenprojektion darstellen. Nach Heads Auffassung hat ein erkranktes Viszeralorgan das Bedürfnis, seinen Schmerz zur Wahrnehmung (awareness) zu bringen und projiziert ihn deshalb als übertragenen Schmerz (transferred pain) in die segmentalen Hautzonen (Abb. 4).

Unabhängig von Head stiess J. Mackenzie durch Erforschung der tiefer gelegenen Schichten ebenfalls auf die segmentale Gliederung des Organismus. Heads Forschungen bezogen sich auf die algetischen Hautbezirke, die Dermatome; Mackenzies Forschungen auf die Muskelschicht, die Myotome.

Innerhalb der Segmente entdeckte Head Maximalpunkte: topographisch definierte Punkte erhöhter Sensibilität. Über diese spezifischen Segmentpunkte konnte er Diagnostik und Therapie optimieren. In jener Zeit vor Erfindung der Lokalanästhesie arbeitete Head mit Senfpflastern, Schröpfköpfen, Blutegeln etc. Interessanterweise haben sich die Hausärzte bei den verschiedenen Ausleitungsverfahren seit alters her derselben Hautareale bedient, die Head nunmehr exakt zuordnete.

Diese Reflexe - ob kutiviszeral, viszerokutan oder viszeroviszeral - bahnen sich über das jeweilige Rückenmarksegment aus. Hier kommt es zur Konvergenz der von der Körperoberfläche kommenden, über die sensiblen Nervenfasern geleiteten Impulse mit denen, die von den Eingeweideorganen ausgehen.

Bestimmte Bereiche der Haut, der Muskeln, der Eingeweide, der Gefässe und der Knochen sind also durch die Verbindung zu demselben Spinalnerv gekennzeichnet und als Dermatome, Myotome, Sklerotome, Angiotome und Enterotome abgrenzbar.

Die phylogenetisch zusammengehörigen Segmentbereiche haben ihre unmittelbare Nachbarschaft verloren: es ist im Laufe der embryonalen Entwicklung zu immer grösseren Verschiebungen gekommen, so dass manche Segmentbereiche auseinander "gedriftet" erscheinen. Die in der Keimblattanlage noch scheibenartig hintereinander gesetzten Segmente haben ihre grösste Verlagerung an Kopf und Extremitäten erfahren; am Kopf ist diese von den embryonalen Kiemenbögen bestimmt, an den Extremitäten durch die Längsgliederung geprägt.

Schon Head und Mackenzie fielen segmentüberschreitende Reaktionen auf. Diese erklärten sie durch die Beteiligung vegetativer Nervenfasern, deren Erregung ebenfalls in der Ebene des Rückenmarksegments erfolgen kann und die Reflexwirkung mitbestimmt. Gemischte Nerven enthalten auch vegetative Fasern, so dass sich der kutiviszerale Reflexweg nicht nur sensibler, sondern ebenso vegetativer Fasern bedient. Durch das vegetative Nervensystem stehen alle Bereiche desselben Segments untereinander in reflektorischer Wechselbeziehung. Infolge der starken nervalen Vernetzung findet oft auch eine Beeinflussung der Nachbarsegmente statt.

Auf der Körperoberfläche erscheinen häufig vegetativ-reflektorische Krankheitszeichen, die vor allem in veränderter Schweisssekretion, Piloarrektion und veränderter Vasomotorik der Hautgefässe bestehen und nicht selten von Schmerzen bestimmter Kopfbereiche und Pupillenreaktionen begleitet

sind. Bei Viszeralerkrankungen treten diese feinen Symptome meist zuerst auf, noch bevor algetische Zeichen in die Head-Zonen projiziert werden. Solche vegetativ-reflektorischen Zeichen breiten sich ebenfalls innerhalb bestimmter Grenzen auf der Körperoberfläche aus, die allerdings nicht mit den Head-Zonen identisch sind, sondern diese überschreiten. Vegetative Frühzeichen auslösende Reflexe verlaufen vom Viszeralorgan zum Rückenmark und erreichen über den Sympathikus-Grenzstrang und über die sympathischen Geflechte der Gefäße sogar die vegetativen Zonen von Kopf und Körper. Grundsätzlich gilt im Reflexgeschehen bei einseitiger Erkrankung eher die Seitenbezogenheit der Phänomene. Aus der weiten Verzweigung und Verteilung des vegetativen Nervensystems erklärt sich die oft quadrantenartige oder gar homolaterale Reflexausbreitung (Halbseitenreflex) bis hin zur Ausbreitung auf die Gegenseite (Generalisation). Übertragene Schmerzen kommen - wenn auch nicht ausschliesslich, so doch immer am stärksten - im zugeordneten Segment zur Wirkung. Wiederum andere auf der Haut abgrenzbare Reflexbereiche stellen die vasalen Zonen dar. Es sind mit dem sympathischen Geflecht einer Arterie zusammenhängende Hautbezirke, die eine segmentunabhängige Ausdehnung aufweisen.

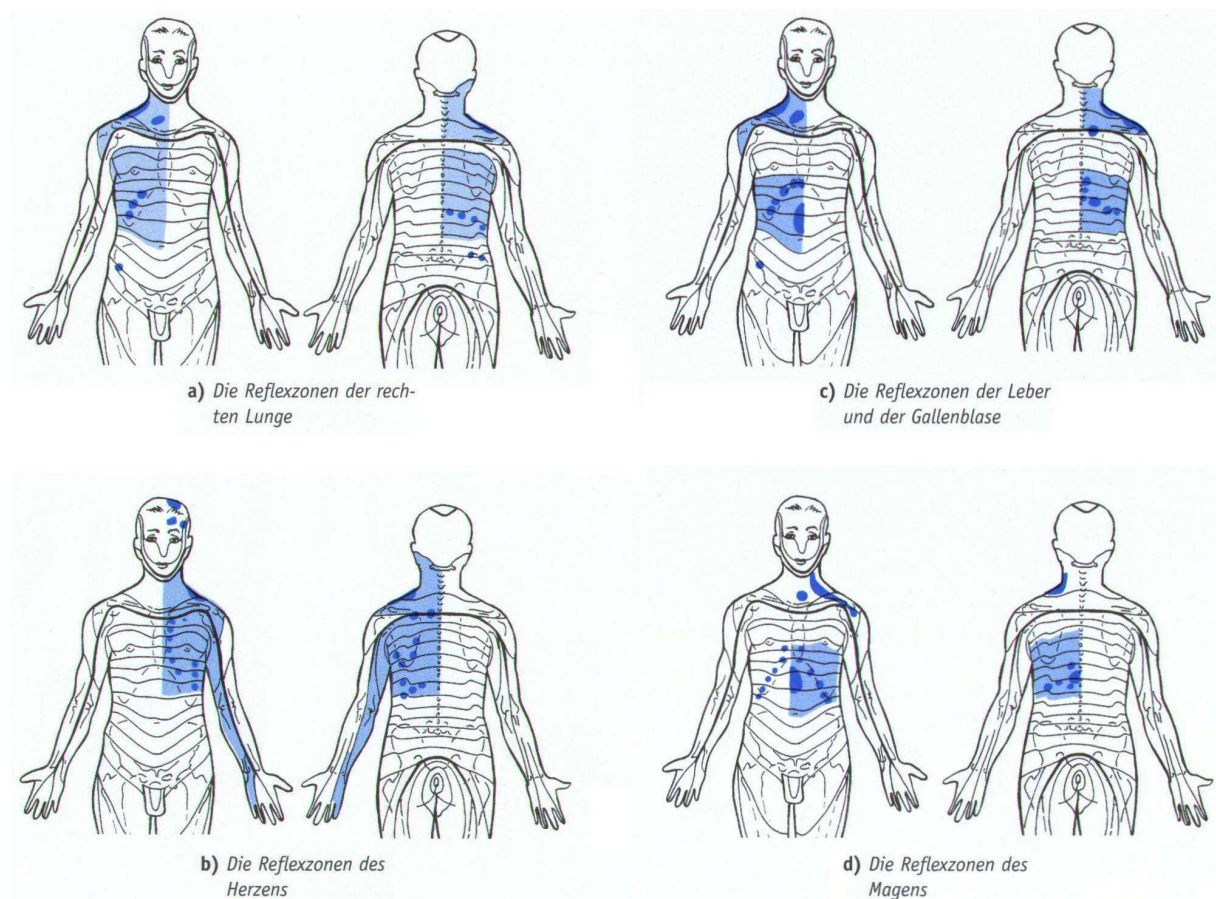


Abb. 4: Headsche Reflexzonen der inneren Organe ³

3.2.3. Bindegewebs-Zonen

⁴ Reflexzonen im Bindegewebe - kurz Bindegewebszonen - sind Areale der Haut und Unterhaut, in denen typische Veränderungen bei Funktionsstörungen und/oder Erkrankungen der Organe, der Gefäße sowie des Bewegungsapparates auftreten können.

Charakteristika der Bindegewebszonen

Veränderter Flüssigkeitsgehalt des Bindegewebes der Körperdecke: Ist der Flüssigkeitsgehalt des Bindegewebes verändert, spricht man von einem veränderten Volumen. Ist das Volumen vermindert, wird eine Einziehung sichtbar. Bei vermehrtem Volumen ist eine Quellung zu erkennen.

Veränderte Verschieblichkeit des Bindegewebes der Körperdecke. Die verminderte Verschieblichkeit des Bindegewebes wird in der oberen Verschiebeschicht (Dermis gegen Subkutis) oder in der unteren Verschiebeschicht (Subkutis gegen Faszie) getastet. Beim Palpieren von Bindegewebszonen kommt auch die vermehrte Verschieblichkeit als möglicher Befund vor.

Schmerzempfindung innerhalb einer Bindegewebszone: Bezogen auf die Schmerzempfindung im Bereich einer Zone kann gesagt werden: "Während Haut- und besonders Muskelzonen häufig spontane Beschwerden machen, werden Bindegewebszonen ihrem Träger erst beim Durchtasten und Behandeln bewusst z. B. beim Abheben einer Gewebefalte fühlt der Patient einen deutlichen Unterschied zur gesunden Seite. Das Gefühl ist dumpf und schmerzhaft ziehend in die Tiefe.

Bindegewebszonen können gesichtet und/oder getastet werden, wenn die segmental zugehörigen Organsysteme und Gefäße Funktionsstörungen oder Erkrankungen aufweisen und im Zusammenhang mit rheumatischen Erkrankungen von Wirbelsäule, Gelenken oder Weichteilen stehen. Findet sich eine Bindegewebszone, ohne dass entsprechende Erkrankungen oder Funktionsstörungen nachweisbar sind, sprechen wir von einer klinisch stummen Zone. Solche Zonen können für eine bereits durchlaufene Krankheit stehen und/oder eine Disposition (Veranlagung/Krankheitsbereitschaft) signalisieren.

Die örtliche Ausprägung einer Zone gibt keinen Aufschluss über die Intensität, den Schweregrad und die Ursachen der Beschwerden. Unter Umständen können nur angedeutete Zonen erhebliche Beschwerden verursachen.

Je nach Autor finden sich in der Literatur verschiedene Angaben zu den Bindegewebszonen. Im Folgenden werden verschiedene Varianten dargestellt.

Mögliche Bindegewebszonen im Bereich des dorsalen Rumpfes

⁴ Die nachfolgende Übersicht (Abb. 5 a-b) der möglichen Bindegewebszonen im Bereich des dorsalen Rumpfes ist als Orientierungshilfe für die Inspektion und Palpation zu verstehen.

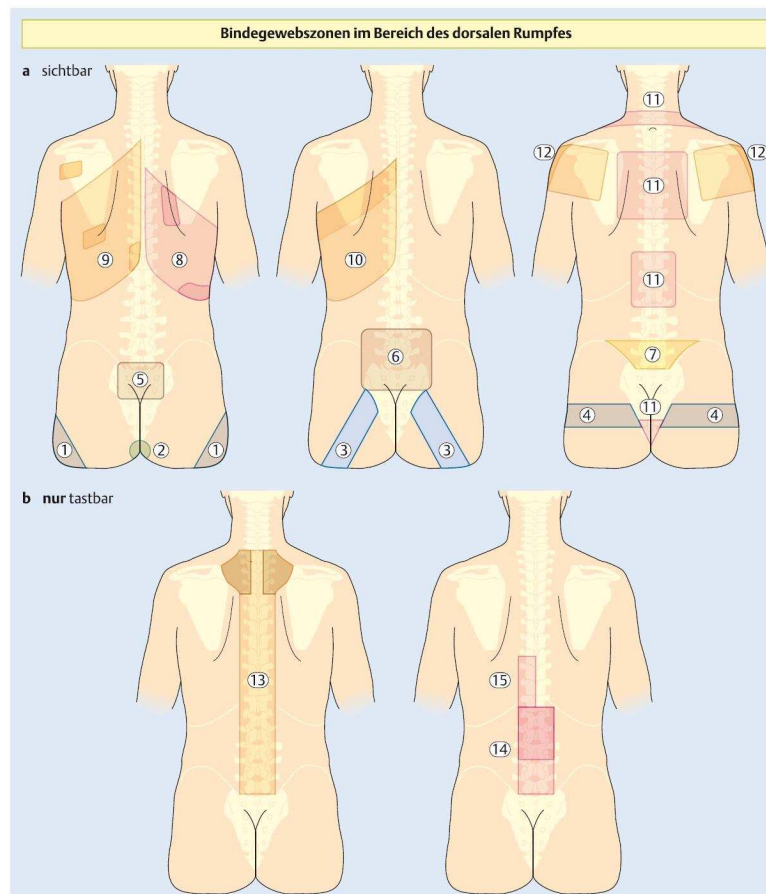


Abb. 5 a-b: Mögliche Bindegewebszonen im Bereich des dorsalen Rumpfes⁴

Zu den in Abb. 5 dargestellten Bindegewebszonen gibt die folgende Tabelle Auskunft über deren Lage und mögliche damit verbundene funktionelle Störungen.

Zone	Lage	Mögliche funktionelle Störungen
1. Arterielle Gefäßzone der Beine	<ul style="list-style-type: none"> • breitflächige Einziehung im lateralen Bereich der Gesäßhälften • bei stark ausgeprägten Zonen scheint der Patient nur noch auf den analfaltennahen Abschnitten zu sitzen 	<ul style="list-style-type: none"> • kalte Füße • zu heisse, feuchte Füße • nervöse, unruhige Beine • beim Gehen müssen Pausen eingelegt werden • nächtliche Wadenkrämpfe <p>Bei einseitiger Zone:</p> <ul style="list-style-type: none"> • Z. n. Trauma in der entsprechenden Extremität • Narbenbildung • Überlastungssyndrome • Neigung zu Ischialgien
2. Blasenzone	<ul style="list-style-type: none"> • runde Einziehung mit einem Durchmesser von 3-5cm am oberen Ende der Analfalte 	<ul style="list-style-type: none"> • häufig kalte Füße • Reizempfindlichkeit der Blase • häufiges Wasserlassen bei kalten Füßen oder seelischer Erregung (Prüfungsängste u. Ä.)
3. Dickdarmzone	<ul style="list-style-type: none"> • ein 5-8cm breites, eingezogenes Band, das beidseitig vom mittleren Drittel des Kreuzbeines schräg nach lateral, kaudal verläuft 	<ul style="list-style-type: none"> • Reizkolon • Neigung zu Obstipation: <ul style="list-style-type: none"> - allgemein - bei Klimawechsel - auf Reisen - bei seelischer Erregung - bei Frauen vor der Monatsblutung
4. Venen- und Lymphzone	<ul style="list-style-type: none"> • ein etwa 5cm breites, eingezogenes Band, vom mittleren Drittel des Kreuzbeins, beidseitig parallel zu den Beckenkämmen, über dem M. gluteus medius nach ventral verlaufend 	<ul style="list-style-type: none"> • schwere, müde Beine • Fuss- und Wadenkrämpfe • Neigung zu Knöchelschwellungen: <ul style="list-style-type: none"> - am Abend - an heißen Tagen - nach langem Stehen oder Sitzen - bei Frauen häufig vor und während der Menstruation <p>(Bei einseitiger Zone: siehe Gefäßzonen der Beine)</p>
5. Kleine Genitalzone (Menseszone)	<ul style="list-style-type: none"> • flächige Einziehung auf dem oberen Drittel des Kreuzbeins, in Höhe der Sakroiliakalgenke 	<p>Bei der Frau:</p> <ul style="list-style-type: none"> • schmerzhafte Regelblutung • verkürzte Intervalle zwischen den Monatsblutungen • Rücken- und Unterleibsschmerzen während der Monatsblutung • Zwischenblutungen <p>Beim Mann:</p> <ul style="list-style-type: none"> • Störungen und Erkrankungen der Hoden • Hodentraumata (z.B. Prellungen vom Sport) • diffuse Hodenschmerzen • Varikozelen (Krampfader)
6. Grosse Genitalzone (Hypermenorrhözone)	<ul style="list-style-type: none"> • grossflächige Einziehung über dem Kreuzbein und dem dorsalen Teil der Beckenkämme, die Einziehung erweckt den Eindruck einer Relieffurche 	<p>Bei der Frau:</p> <ul style="list-style-type: none"> • Neigung zu verlängerten Intervallen zwischen den Monatsblutungen • verlängerte Blutungsdauer • Neigung zum Ausbleiben der Monatsblutung bei ungewohnter physischer/psychischer Belastung <p>Beim Mann:</p> <ul style="list-style-type: none"> • Impotenz • Übererregbarkeit • Nichtausreifen der Spermien • abgeschlagenes Gefühl • Rückenschmerzen während sexueller Aktivität
7. Dünndarmzone	<ul style="list-style-type: none"> • flächige Einziehung oberhalb des Kreuzbeins, direkt über der Kleinen Genitalzone 	<ul style="list-style-type: none"> • Neigung zu Durchfällen oder beschleunigter Verdauung bei Diätfehlern oder seelischer Belastung (Prüfungsängste u. Ä.) • Milchsäureunverträglichkeit (Laktoseintoleranz)

Zone	Lage	Mögliche funktionelle Störungen
8. Leber- und Gallenzone	<ul style="list-style-type: none"> • breitflächige Einziehung über der rechten Brustkorbseite, besonders auffällig zwischen Angulus inferior scapulae und Wirbelsäule und lateral, in Höhe der IX. und X. Rippe 	<ul style="list-style-type: none"> • Abneigung gegen fette Speisen • Abneigung gegen Hülsenfrüchte • Frühstück lieber später am Vormittag • Kaffeeunverträglichkeit • Z. n. Hepatitis mit funktionellen Leberstörungen • Völlegefühl und Druck im rechten Oberbauch nach dem Essen
9. Magenzone	<ul style="list-style-type: none"> • breitflächige Einziehung über der linken Brustkorbseite und der linken kaudalen Hälfte des Schulterblattes, besonders auffällig kaudal von Angulus inferior scapulae und paravertebral in Höhe des 9. und 10. Brustwirbelkörpers (BWK). Links • zusätzliche Einziehung lateral unter der Spina scapulae, links 	<ul style="list-style-type: none"> • zu wenig oder zu viel Säurebildung (Hypo- und Hyperazidität) • Magendruckgefühl und Schmerzen: <ul style="list-style-type: none"> - bei leerem Magen - bei zu hastigem Essen - nach dem Essen - bei zu kalten oder stark gewürzten Speisen - bei seelischer Belastung
10. Herzzone	<ul style="list-style-type: none"> • (siehe auch Magenzone) • breitflächige Einziehung über der linken Brustkorbseite und der linken kaudalen Hälfte des linken Schulterblattes; besonders auffällige, bandförmige Einziehung über der kaudalen Hälfte des linken Schulterblattes, von der Wirbelsäule bis zur Achselhöhle verlaufend 	<ul style="list-style-type: none"> • Stechen über dem Herzen • Kurzatmigkeit, besonders bei körperlicher Anstrengung • Unruhe des Herzens • Herzklopfen und Atembeklemmungen (z.B. bei längerem Liegen auf der linken Seite oder bei Aufregung)
11. Kopfzone	<ul style="list-style-type: none"> • horizontale, bandförmige Einziehung direkt oberhalb (kranial) des 7. Halswirbelkörpers (HWK) • flächige Einziehung zwischen der rechten und der linken Margo medialis scapulae • Einziehung im Bereich der unteren Rippen, paravertebral • flächige Einziehung im unteren Kreuzbeindrittel, oberhalb der Blasenzone 	<ul style="list-style-type: none"> • Probleme im Bereich der Augen: <ul style="list-style-type: none"> - Brillenträger - häufiges Augentränen • Probleme im Bereich der Zähne: <ul style="list-style-type: none"> - Wurzelfüllungen - Zahnersatz • Probleme im Nasen-Rachen-Raum und den Nebenhöhlen: <ul style="list-style-type: none"> - Neigung zu Erkältungen, Schnupfen, Mandel- und Nebenhöhlenentzündungen - häufige Heiserkeit - Heuschnupfen - Entfernung der Mandeln (Tonsillektomie) • Neigung zu Kopfschmerzen: <ul style="list-style-type: none"> - bei physischer/psychischer Überbelastung - bei Muskelverspannungen im Schulter- und Nackenbereich - nach Schleudertrauma - bei Bluthochdruck - bei Organempfindlichkeit (z. B. des Magens, der Leber) • Neigung zu Schlafstörungen: <ul style="list-style-type: none"> - Einschlaf- bzw. Durchschlafstörungen - unruhiger Schlaf • Schilddrüsen-Funktionsstörungen: <ul style="list-style-type: none"> - Über- oder Unterfunktion • allgemeine vegetative Instabilität

Zone	Lage	Mögliche funktionelle Störungen
12. Arterielle Gefässzonen der Arme	<ul style="list-style-type: none"> flächige Einziehung auf den Schulterblättern und den dorsalen Anteilen des M. deltoideus, dessen Muskelrelief abgeflacht erscheint 	<ul style="list-style-type: none"> kalte, feuchte oder heisse Hände nächtliche Missempfindungen (Parästhesien) in Fingern, Händen, Armen morgens beim Aufwachen geschwollene Finger plötzlich auftretende Durchblutungsstörungen in den Fingern blau marmorierte Hände symmetrisch auftretende Verkrampfungen (Spasmen) der Armgefäße <p>Bei einseitiger Zone:</p> <ul style="list-style-type: none"> Zustand nach Trauma Narbenbildung Überlastungssyndrome
13. Lungen- und Bronchialzonen	<ul style="list-style-type: none"> paravertebral, vom Hinterhaupt bis zum Kreuzbein; häufig in Höhe 2.-4. BWK besonders deutlich ausgeprägt, manchmal dort auch sichtbar 	<ul style="list-style-type: none"> chronischer Husten: <ul style="list-style-type: none"> - unklaren Ursprungs - als allergische Reaktion Neigung zu Entzündung der Bronchien (Bronchitis) Z. n. Keuchhusten Z. n. Lungen- oder Rippenfellentzündung (Pneumonie, Pleuritis) <p>Bei Rauchern:</p> <ul style="list-style-type: none"> Raucherhusten morgendliches Abhusten von Schleim (Sekret)
14. Nierenzonen	<ul style="list-style-type: none"> paravertebral, 1.-5. LWK; häufig in Höhe 1.-3. LWK besonders ausgeprägt 	<ul style="list-style-type: none"> Störungen beim Wasserlassen Neigung zu Entzündungen oder Neigung zur Steinbildung
15. Pankreaszone	<ul style="list-style-type: none"> paravertebral in Höhe 9.-12. BWK und 1. LWK, links 	<ul style="list-style-type: none"> Völlegefühl Aufstossen (Ruktation) Blähungen (Meteorismus) Abgang von Darmgasen (Flatulenz)

Tab 2: Mögliche Bindegewebszonen am dorsalen Rumpf⁴

³ Das folgende Bild zeigt die Bindegewebszonen nach J. v. Puttkamer

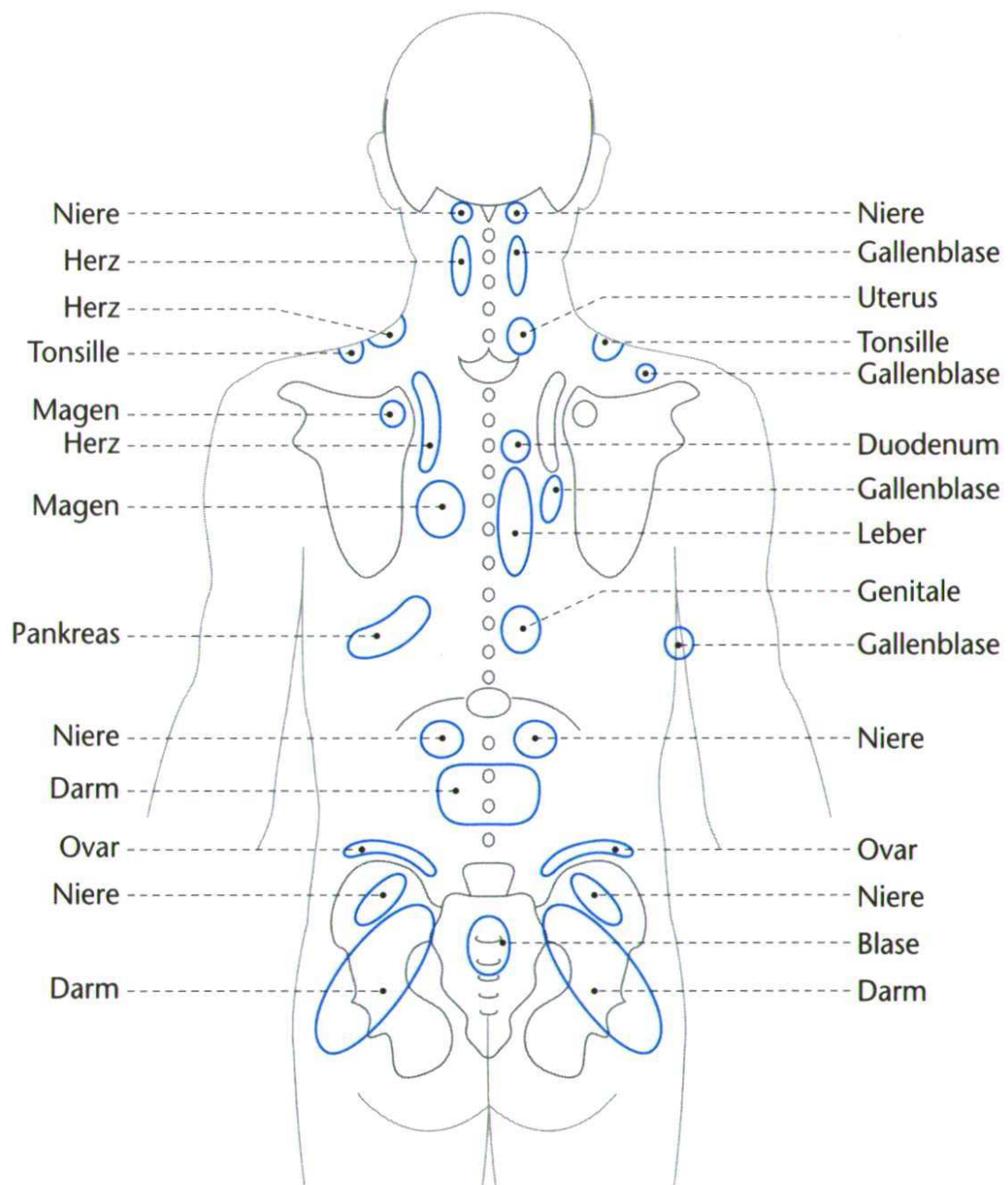


Abb. 6: Aus der Bindegewebsmassage entwickelte punkt- und arealbezogene Organbeziehungen ³

¹ **Nachfolgend einige ausgewählte Bindegewebszonen wie sie von W. Kohlrausch im Jahre 1955 beschrieben wurden**

Herzzonen

In der Haut und Unterhaut ist ein oberer Zonenrand, ausgehend vom proc. spin. Th1 quer über die spina scapulae verlaufend, zu tasten. Von hier aus folgt die Resistenzerhöhung der Linie der spina. Der untere Rand berührt den angulus caudalis scapulae und folgt damit dem 7. ICR. Dieser Rand ist bis vorn zum epigastrischen Winkel zu verfolgen. Eine irradiierende Zone folgt dem ICR 10 oder der 11. Rippe. Bei schwereren Herzerkrankungen fehlt die irradiierende Zone fast nie, ist also charakteristisch. Innerhalb des Segmentbandes Th1-5 ist am Rücken charakteristisch eine Partie über dem m. rhomboideus. Leube-Dicke geben eine etwa fünfmarkstückgrosse Resistenz neben dem 2. und 3. proc. spin. thor. an. Kohlrausch findet sie häufig etwas tiefer, also neben 3. und 4. Charakteristisch findet er eine solche medial des margo vertebralis scapulae, in dessen Richtung in etwa Kleinfingerlänge. Das entspricht ungefähr dem Ansatzgebiet des m. rhomboideus am Schulterblatt. Auch über dem äusseren Schulterblattrand und seitlich (in der Achselhöhle), über dem 3. und 4. ICR, finden sich Maximalpunkte. Sie liegen also alle innerhalb des beschriebenen Bandes. Das gilt auch von der Vorderseite, wo auf dem Brustbein und über dem Knorpelgebiet der 3. und 4. Rippe - hier auch bis zur 2. und 5. übergreifend – Unterhautresistenzen gefunden werden. Alle diese Zonen liegen links. Es können aber rechts auch leichte Resistenzerhöhungen im Zonenrand vorhanden sein. Maximalpunkte fehlen. Zu den irradiierenden Zonen gehört auch eine Resistenzerhöhung im Lenden-Beckenbereich, die beidseitig, aber links etwas deutlicher ist. Besonders auffallend ist die Resistenzerhöhung im Iliosacralraum und darüber bis zur Höhe des 3. lumb. proc. spin.

Erkrankungen der Atemwege

Die bindegewebigen Zonen beschränken sich bei den Reizerscheinungen der oberen Halswege auf die cervicalen Zonen. Man kann einen oberen Rand dicht unterhalb des proc. mastoideus bis zur glandula thyreoidea und einen unteren unterhalb des prominens, die spina scapulae überschreitend, zum äusseren Schulterblattwinkel verfolgen. Maximalpunkte über letzterem und im Winkel zwischen m. sterno-cleido und clavicula. Die muskulären Zonen pflegen ausgesprochener zu sein als die bindegewebigen.

Magen

Bindegewebig finde ich auf der linken Seite ein Segmentband, dessen obere Grenze das Schulterblatt etwa in der Mitte überschreitet und dessen untere Grenze über dem 10. ICR oder der 11. Rippe liegt. Die obere Grenze ist vielfach nicht deutlich abgreifbar, die untere pflegt dagegen recht markant zu sein. Bauchseits schliesst die obere Grenze mit dem proc. xiphoideus ab, die untere drei Querfinger über dem Nabel. Die Zone überschreitet hier vielfach die Mittellinie nach rechts bis zum äusseren Rand des rectus. Sie ist zusammen mit dem verspannten darunter liegenden rectus leicht eingezogen. Bei pylorusnahen Erkrankungen wird überhaupt die Zone gelegentlich, wenn auch nur in einem kleinen Teil der Fälle, rechts gefunden.

Innerhalb des Segmentes ist ein Maximalpunkt neben dem proc. spin. Th9, ein weiterer liegt unterhalb des angulus caudalis scapulae, ein dritter über dem äusseren Schulterblattwinkel. Auf der Bauchseite liegt über dem muskulären Hypertonus im 7. ICR und über dem rectus ebenfalls ein Maximalpunkt. Letztens wird sowohl von Leube-Dicke wie von Gläser-Dalicho auf die Ausbildung von Reflexzonen im 3. und 4. Cervicalsegment mit Betonung des Sternocleido-clavicularwinkels Wert gelegt. Man findet sie, aber sie pflegen unter der Behandlung der Hauptsegmente mit zu verschwinden. Nur sehr selten war ich gezwungen, auch diese Maximalpunkte anzugehen. Wichtiger erscheint mir eine scharfe Einziehung der fascia lumbo-dorsalis beiderseits um den 12. BWD (Brustwirbeldorn) oder 1. LWD als Mittelpunkt. Diese Einziehung, die sich auf 4-5 Wirbel erstreckt, gibt dem Rücken des Magenkranken ein sehr charakteristisches Aussehen.

Leber-Gallesystem

Die bindegewebigen Zonen sind ebenfalls charakteristisch. Ein breites Band der Unterhautresistenz zieht sich vom proc. spin. Th5-9 über die rechte Rumpfseite. Der untere Rand folgt dem ICR 9, der obere überquert das Schulterblatt in seinem unteren Drittel. Haut und Unterhaut über dem erector trunci (diesen meist lateral etwas überschreitend) pflegen resistent zu sein. So entsteht auch hier wieder ein "Wetterwinkel".

Es ist am Platze, über die Variationsbreite der individuellen Zonenlage zu sprechen. Sie ist nicht klein. Für die untere Lebergrenze bestimmte ich eine Variationsbreite von 2 bis 2 ½ Rippenräumen. Trotz dieser grossen Verschiedenheiten ist für den Erfahrenen die Diagnose der Leber-Gallenerkrankungen meist ohne Schwierigkeiten. Die obere Grenze hat eine etwas geringere Variationsbreite. Der untere Rand lässt sich vorn gut bis zur Mittellinie oberhalb des Nabels verfolgen, der obere wird kaum abgegriffen. Maximalpunkte: Besonders deutlich neben dem proc. spin. Th8 und um den angulus caudalis scapulae sowie neben dem proc. spin. 3. Bauchseits wird sowohl von Leube-Dicke wie von Gläser-Dalicho der Sternocleido-clavicularwinkel und eine Partie auf der Höhe des m. trapezius, die Haut über dem oberen Rektusabschnitt, der vordere Rippenbogen und ein kleiner Bezirk in Th6 und 7 in Mamillarlinie als verspannt angegeben. Diese Angaben können bestätigt werden.

Darmerkrankungen

Man findet ein Band beim Dünndarm beiderseits, beim Duodenum rechts in den Segmenten Th6 bis 10. Der untere Rand etwa über dem 11. ICR ist deutlicher fühlbar als der obere, jedenfalls gilt das für die Rückseite. Bauchseits kann der obere Rand über dem proc. xiphoideus meist gut gefühlt werden. Der untere verläuft eben unterhalb des Nabels.

Maximalpunkte: Jeweils etwa fünfmarkstückgross beim Duodenum rechts neben proc. spin. Th9-10 über dem erector trunci, beim Dünndarm neben Th10-11. Bauchseits liegen solche über dem rectus abd. oberhalb des Nabels beim ulcus duodeni rechts, beim Dünndarm beiderseits, aber nach meiner Erfahrung mehr links. Auch pflegt dieser Maximalpunkt beim Dünndarm tiefer zu liegen bis unterhalb des Nabels.

Nierenerkrankungen

Hier imponiert ein breites Zonenband, dessen obere Grenze neben dem 11. Brustwirbeldorn beginnt und vorn in der Mittellinie zwischen Nabel und Symphyse endet. Der untere Rand beginnt teils neben dem 3. Lendenwirbel, überschreitet handbreit neben der Spinalfortsatzreihe die crista und läuft oberhalb des trochanter zum Oberschenkel. Hier ist sein Rand meist nicht deutlich verfolgbar. Häufiger finde ich den unteren Rand am oberen Ende des Analspaltes oder dem unteren Ende der tuberositas ilica. Er verläuft zwischen trochanter und tuber ossis ischii und folgt dann der Mitte der Beuge-seite des Oberschenkels.

Weibliche Unterleibsorgane

Die Bindegewebszonen liegen in den Segmenten Th11-S2. Der wesentlichste Maximalpunkt ist nach Leube die Spannungserhöhung im trigonum lumbale. Ein zweiter Punkt liegt im Iliosacralraum, ein dritter auf der Wölbung der Gesässbacken parallel des Analspaltes über dem glutaeus maximus, ein vierter hinter den Trochanteren.

3.2.4. MacKenzie-Zonen (Muskelzonen)

⁹ Ergeben sich aus dem diagnostischen Strich Anhaltspunkte für schmerzhaft verspannte Muskelpartien, so nennt man sie MacKenzie-Zonen. Wie die Head-Zonen, so haben auch die MacKenzie-Zonen segmentale Bedeutung. Sie treten bei akuten entzündlichen Erkrankungen besonders deutlich in Erscheinung. Z.B. bei Blinddarm- oder Gallenblasenentzündung, Nierensteinkolik oder akuter Gastritis. Innerhalb der MacKenzie-Zonen lassen sich unter Zuhilfenahme einer Metallsonde kleine Bereiche lokalisieren, die eindeutig ausserordentlich schmerzhaft sind und die sich regelmässig als in der Tiefe liegende, kegelförmig sich zur Oberfläche vergrössernde algetische Punkte darstellen. Sie heissen Maximalpunkte. Ihre Lokalisation ist pathognomisch.

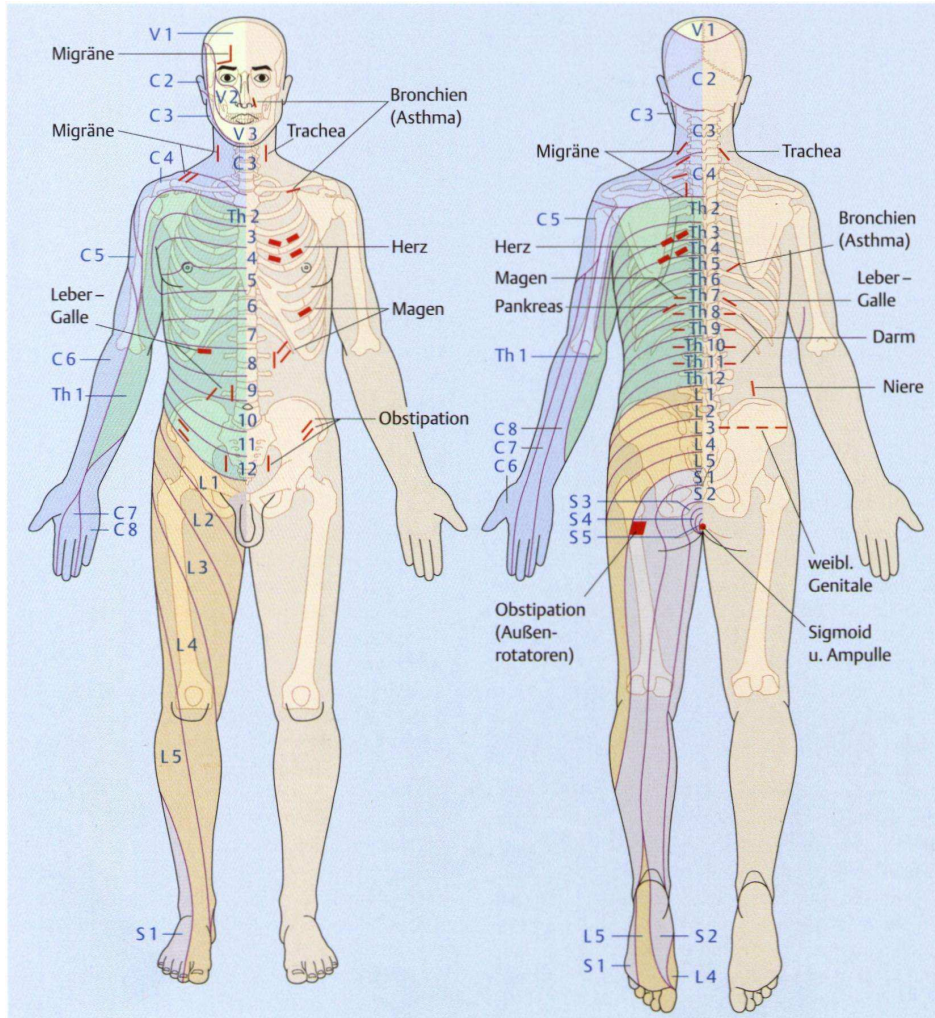


Abb. 7: Reflexzonen in der Skelettmuskulatur (MacKenzie-Zonen) nach Kohlrausch ⁴

¹ **Nachfolgend einige ausgewählte Muskelzonen wie sie von W. Kohlrausch im Jahre 1955 beschrieben wurden.** Es handelt sich um dieselben Organbereiche wie weiter oben unter Bindegewebszonen beschrieben, diesmal jedoch aus der Sicht der Muskelreflexbereiche.

Herzzonen

Am Rücken sind die von proc. spin. Th3 und 4 ausgehenden Fasern des m. rhomboideus hypertonisch. Der Hypertonus ist nicht auf der ganzen Länge tastbar, sondern auf einem meist 5-6 cm langen, ½ cm breiten Streifen. Bei abduziertern Schulterblatt wird auch im 3. und 4. ICR Hypertonus gefühlt. In diesen beiden ICR fühlt man ihn auch an der seitlichen Brustwand und vor allem vorn.

Erkrankungen der Atemwege

Vorn am Hals die Gruppe der kleinen Halsmuskeln, vor allem der m. thyreo-hyoideus, der m. sterno-hyoideus und der omo-hyoideus bei Reizheiserkeit. Am Nacken die Fasern des trapezium, die vom 6. cerv. proc. spin. zum Schulterblatt ziehen. Letztere besonders bei trachealem Reizhusten. Bei bronchiale Reizhusten tritt zu den letzteren Zonen auch noch der Hypertonus des 2. ICR vorn und strohhalmdünne Fasergruppen im unteren trapezium, die vom etwa 7. proc. spin. thor. zum medialen Ende der spina scapulae ziehen.

Magen

Muskulär ist es ein feiner hypertonischer Streifen links vom 9. thor. proc. spin. in waagerechter Richtung (beim Stehenden). Er wird auf etwa 5 cm Länge gefunden. Auf der Bauchseite ist der 7. ICR ausserhalb der Medioclavicularlinie und die von diesem Punkt ausgehenden Fasern des m. obliquus externus sowie ein dünnes Faserbündel des äusseren Randes des oberen m. rectus Abschnittes (alles links) hypertonisch.

Druck auf den genannten Rückenpunkt löst vielfach einen Magenkrampf oder -schmerz aus.

Leber-Gallesystem

Tastbar ist der Hypertonus der Bauchdecke über der Gallenblase, der sich auf den oberen Rektusabschnitt und den m. obliquus ext. bezieht, für die Diagnostik der Gallenerkrankungen wohl bekannt. Auch dass im Rücken neben dem proc. spin. Th8 im erector trunci eine fünfmarkstückgrosse Verspannung liegt, ist ärztlich diagnostisches Allgemeingut. Daneben ist charakteristisch ein Hypertonus im ICR 8, in einem Teil der Fälle daneben auch in ICR 7 oder 9. Weiter ist zu erwähnen ein schmaler hypertonischer Maximalstreifen im obliquus internus zwei Querfinger unterhalb des Rippenrandes und innerhalb der Medioclavicularlinie. Auch der m. psoas pflegt in seinen oberen Anteilen hypertonisch zu sein. Eine gewisse Zwerchfellstarre schützt Leber und Galle vor der Bewegung.

Darmerkrankungen

1. Feine dünne Stränge in der fascia lumbo-dorsalis, die quer verlaufen und als Ausläufer hypertonischer Transversusfasern gelten dürften. Bei Duodenalerkrankungen gehen sie aus von proc. spin. Th9 und 10 rechts, bei Erkrankungen des Dünndarms von proc. spin. Th10 und 11 beiderseits.
2. Bauchseits findet man die oberen Rektusabschnitte im ganzen hypertonisch und eingezogen. Wiederum bei Duodenalerkrankungen rechts, bei Dünndarmerkrankungen beiderseits. Bei schweren Entzündungen kann die Einziehung "kahnförmig" sein.

Nierenerkrankungen

Äusserer Rand des quadratus lumb., vor allem in der Nähe der Ansätze an der crista ilica, und der unterste muskuläre Anteil des m. psoas. In der Bauchdecke selbst wurden keine muskulären Zonen von therapeutischer Bedeutung gefunden. Zur Behandlung eignen sich mehr die bindegewebigen Zonen.

Weibliche Unterleibsorgane

Die muskulären Zonen sind:

- a) Psoas in der unteren Hälfte
- b) unterer Abschnitt im m. rectus
- c) Fasern im m. obliquus externus, die fast genau die gleichen sind wie bei spastischer Obstipation;
- d) der äussere Rand des m. quadratus lumb.
- e) die medialen und hinteren Fasergruppen des m. gluteus medius (eventuell auch minimus). Hier kommen auch bohngrosse hypertonische Gebilde vor, die den unter g) beschriebenen ähneln
- f) Beckenbodenmuskulatur
- g) als wesentliche Maximalpunkte seien hier noch etwa bohngrosse Gebilde genannt, die in den Ausläufern der fascia lumbo-dorsalis über dem Becken unterhalb der crista ilica liegen. Sie können aufgereiht nebeneinander liegen oder auch geschichtet untereinander, so dass man einen oberen "Knoten" bereits oberhalb der crista und ein oder zwei unterhalb derselben im Gewebe findet. Ihre Richtung ist immer parallel der crista, ihr Sitz das Bindegewebe. Sie reagieren besser auf die muskuläre Technik als auf die Bindegewebsmassage.

Bei spastischen Störungen sind die genannten Punkte hypertonisch, bei atonischen finden sich in den unter b), c), e) und f) genannten Punkten hypotone Bezirke.

3.3. Schmerzphänomene

Um die Schmerzphänomene besser verstehen zu können beschäftigen wir uns in den folgenden Kapiteln (3.3 bis 3.5) mit den muskulo-skelettären und den organbezogenen Schmerzen.

3.3.1. Lokaler Schmerz

Lokale Schmerzen werden am Ort der Einwirkung der Noxe empfunden. Schmerzrezeptoren (Nozizeptoren) können auf die verschiedensten Reize reagieren. Die Schmerzphysiologie unterscheidet drei Hauptgruppen der Reize: chemische, mechanische und thermische.

Chemische Schmerzursache

Der Schmerz wird durch chemische Irritation hervorgerufen. Hauptsächlich verantwortlich sind dafür entzündliche oder infektiöse Prozesse wobei die dabei freigesetzten chemischen Substanzen die Nozizeptoren reizen und die Schmerzsignale auslösen.

Mechanische Ursachen von Schmerz

Durch mechanische Belastung, Druck oder Zug, werden die freien Nervenendungen irritiert und übermitteln Schmerzsignale an unser Gehirn. Dabei muss das Gewebe nicht geschädigt werden um den Schmerz zu provozieren. In diesem Falle lässt der Schmerz schnell nach wenn der mechanische Reiz aufgehoben wird.

Thermische Ursache von Schmerz

Wirken Wärme oder Kälte auf den Körper ein, werden ab Erreichen einer kritischen Temperatur die Thermosensoren ausreichend gereizt und vermitteln die entsprechenden Schmerzempfindungen. Das Schmerzgefühl ist bei beiden Arten von Gewebsschädigung sehr ähnlich.

3.3.2. Übertragener Schmerz

Übertragene Schmerzen sind Schmerzphänomene, die im Gewebe fern der Läsionsstelle wahrgenommen werden. Der Entwicklungsmechanismus ist im Schmerzsystem zu suchen, d.h. in der Verschachtelung und Interpretation auf der Ebene des Rückenmarks und des Gehirns. Im akuten Zustand scheint das Gewebe im übertragenen Bereich normal zu sein. Bei andauernd übertragenem Schmerz können sich tastbare Gewebsveränderungen entwickeln.

3.3.3. Phantomschmerz

⁵ Der Verlust eines grösseren Innervationsgebietes, z. B. nach Amputation einer Extremität, führt häufig zu Phantomempfindungen (deutliche Wahrnehmung des verlorenen Gliedes, meist in einer bestimmten Position zum Körper) und - allerdings seltener - zum Phantomschmerz. Phantomempfindungen und -schmerzen sind nicht allein durch die Reizung von Stumpfneurinomen zu erklären, an denen Amputationspatienten auch häufig leiden (Stumpfschmerz). Sie entstehen vermutlich durch veränderte Aktivität im ZNS als Reaktion auf den Verlust der normalen peripheren Innervation. Möglicherweise sind sie einer Deafferenzierungsüberempfindlichkeit zentraler Synapsen zuzuschreiben. Zentralnervös bedingte Schmerzzustände können auch beim Ausfall von Hirngebietes (z. B. im Thalamus) auftreten (Thalamusschmerz).

3.3.4. Schmerzerinnerung

Schmerzen werden empfunden und in der Erinnerung gespeichert. Ihre zentralnervöse Abspeicherung ist mehrschichtig und nicht immer den gedanklichen und wertbezogenen Bereichen zugänglich. Schmerzerinnerungen sind in der Regel willkürlich nicht zugänglich. Im Wesentlichen gibt es eine physische und eine emotionale Schmerzerinnerung. Diese sind mit der Körperstelle, den Geweben, Bewegungs- und Spannungsmustern, Emotionen und zugeordneten Bedeutungen verknüpft. Schmerzerinnerungen werden in der Regel getriggert und können auch unerwartet als inadäquate und zeitlich ungemässe (anachronistische) Phänomene auftauchen. Das beim Phantomschmerz eindeutige Geschehen ist auch beim intakten Körper beobachtbar. Ein häufig zu beobachtendes Phänomen ist das Wiederauftauchen des Erlebnisses während eines akuten Herzinfarktes. Wenn ein Patient Spannungsgefühle im Thorax verspürt, obwohl der Patient rehabilitiert ist und seine Herzfunktion

sich normalisiert hat, kann er, ausgelöst durch Verspannungen der oberen Thoraxhälfte, in eine Schmerzerinnerung katapultiert werden. Diese empfindet er als real, da sie ebenso physisch erlebt wird. Schmerzerinnerungen fallen uns auf, da sie nicht korrelieren mit den physischen Befunden.

3.4. Viszerale (autonome) Schmerzen

Alle inneren Organe und Gefässe können bei mechanischer oder chemischer Reizung Schmerzzustände auslösen. Diese sind oft unspezifisch, schwer lokalisierbar und vorwiegend von unangenehmer Qualität für den Betroffenen. Dem klinischen Beobachter jedoch erscheinen diese charakteristisch für die entsprechenden internistischen Erkrankungen. Viszerale Schmerzen können lokal oder übertragen empfunden werden. Ihre Ausbreitung kann durch die neurosegmentale Verknüpfung mit den Spinalnerven auf die segmentale Verschaltung im Rücken erfolgen und so Veränderungen in den entsprechenden Haut- (Dermatom), Muskel- (Myotom) und Durchblutungsbereichen (Viszerotom) produzieren. Organverursachte übertragene Schmerzen sind oft an derselben Stelle lokalisiert wie von der Wirbelsäule ausgehende spondylogene Schmerzen. Dem aufmerksamen Beobachter fällt jedoch das unterschiedliche Schmerzverhalten auf.

² Da auch viszerosensible (*viscera* „Eingeweide“, „innere Organe“) Empfindungen über die Spinalnerven übertragen werden, diese aufgrund fehlender Erfahrungen der zuständigen Region der Grosshirnrinde aber nicht einem genauen Ort zugeordnet werden können, werden diese Schmerzen vom Grosshirn (fälschlicherweise) entsprechenden sensiblen Hautgebieten, meist dem des gleichen Spinalnerven, zugeordnet, so beispielsweise Schulterschmerzen bei Oberbauchperitonitis. Bei Erkrankungen innerer Organe kann sich so eine Überempfindlichkeit gegenüber äusseren Reizen in einem bestimmten Hautareal, der sogenannten *Head-Zone*, einstellen. Es können auch übertragene Schmerzen in der Muskulatur (Myotom) des entsprechenden Segments auftreten (*Mackenzie-Zone*). Ein Beispiel dafür sind Schmerzen im linken Arm bei einem Herzinfarkt.

3.5. Wirbelsäulenbedingte Schmerzen

Die meisten Strukturen in einem WS Segment können Schmerzen verursachen. Dazu gehören alle innervierten Strukturen wie: Knochenhaut, Bandscheiben (äussere Schicht), Gelenkkapseln der Zwischenwirbelgelenke und Rippengelenke, alle kleinen Bänder und Muskeln, die die Wirbel untereinander verbinden und die WS stabilisieren, sowie auch die grösseren Bänder und Muskeln entlang der WS. Diese Schmerzen werden in der Regel lokal wahrgenommen und ausgelöst durch Überbelastung, Fehlhaltungen, falsche Bewegungen, Verspannungen, Muskelhartspann, blockierte Gelenke oder entzündliche Prozesse.

Wenn diese Strukturen genügend stark gereizt werden, können sie segmental ausstrahlen und einen Schmerz verursachen, der dem eines Nervenwurzel Schmerzes ähnlich ist (pseudoradikulär). Die segmentale Verknüpfung ist dafür verantwortlich, dass die Schmerzen auch in benachbarten Segmenten verspürt werden sowie als Ausstrahlungen in weiter entfernten Bereichen und auch viszeral wahrgenommen werden.

4. Klinik häufiger Erkrankungen

Wir werden uns nun mit Krankheitsbildern beschäftigen, die wir in der Praxis häufig antreffen. Zuerst werden die wirbelbezogenen und anschliessend die internistischen Störungsbilder besprochen.

4.1. Wirbelsäulenbezogene Störungsbilder

4.1.1. Einführung zu den wirbelsäulenbezogenen Störungsbildern

Bei den wirbelsäulenbedingten Störungen unterscheidet man zwischen den folgenden drei Leit-syndromen:

- Das *vertebrale Syndrom* hat seine Ursache an den Wirbeln und verursacht lokale Schmerzen.
- Das *spondylogene Syndrom* betrifft die wirbelsäulennahen Weichteile wie Muskeln, Bänder, die innervierten Teile der Bandscheiben und die kleinen Gelenke. Die Schmerzen äussern sich lokal und ausstrahlend.
- Das *radikuläre Syndrom* wird verursacht durch Nervenreizung aufgrund einer Nervenwurzelkompression und zeigt sich mit ausstrahlendem Schmerz.

Zusätzlich können Fehlhaltungen und Fehlformen Probleme und Schmerzen verursachen.

Die Texte der folgenden Kapitel 4.1.2. bis und mit 4.1.6. stammen aus dem Buch „Grundriss der Rheumatologie“⁶ der eidgenössischen Kommission zur Bekämpfung der Rheumakrankheiten und werden in unveränderter Form wiedergegeben.

4.1.2. Vertebrales Syndrom

⁶ Vertebrales Syndrom (engl. local pain)

Klinischer Sammelbegriff für die lokale, segmentale Manifestation der Erkrankung von Bewegungssegmenten und der daraus resultierenden segmentalen Leistungsstörungen.

Subjektiv: Segmental lokalisierte Schmerzen mit deutlicher Haltungs-, Bewegungs- und Belastungsabhängigkeit, meist kombiniert mit dem Gefühl der Steifigkeit oder Halt- und Kraftlosigkeit. Steigerung der Beschwerden durch mechanische Hebelwirkung und Erschütterung sowie lange Haltearbeit (Sitzen oder Stehen). Plötzliche schwere Schmerzanfälle (akute Lumbago) bei Blockierungen. Besserung der Beschwerden durch Ruhe, Wiederauftreten bei bestimmten Bewegungen oder mechanischer Über- und Fehlbelastung.

Objektiv: Reaktive Weichteilveränderungen: Paravertebrale Tendomyosen (Muskelhartspann), Insertionstendinosen, Periostosen, Ligamentosen. Die Irritationszonen liegen im unmittelbaren Bereich des erkrankten Segmentes.

Segmentale Haltungsveränderungen: Umschriebene abnorme Streckhaltung, seltener lokalisierte Kyphose, Lordose oder skoliotische Ausweichung.

Segmentale Funktionsstörungen: Lokalisierte Bewegungseinschränkung (Fixation); segmentale Lockerung (Schmerzen vor allem bei Hebelbewegungen, z. B. Aufrichten aus Beugestellung), lokaler segmentaler Druck-, Verschiebe- und Schüttelschmerz.

4.1.3. Spondylogenes Syndrom

⁶ Spondylogene, pseudoradikuläre Syndrome (engl. referred pain)

Sekundäre periphere Irritationserscheinungen, die ihre Ursache in einer segmentalen Störung der Wirbelsäule haben. Auslösung auf nervalem oder vasalem Weg mit entsprechender bunter Vielfalt von sensiblen, motorischen, vaskulären oder vegetativen Störungsbildern; spondylogene Syndrome sind praktisch immer mit einem Vertebralesyndrom kombiniert, differentialdiagnostisch muss immer eine Erkrankung des peripheren oder zentralen Nervensystemes, der inneren Organe oder des Gefässsystemes erwogen werden.

Weichteilrheumatische Befunde typischer Lokalisation in Zusammenhang mit dem betreffenden Wirbelsäulenabschnitt, unter Beteiligung der entsprechenden Muskelgruppen (muskuläre Reflex-syndrome).

Vasomotorische Störungen (Kältegefühl, eventuell Steigerung bis zur Neurodystrophie mit Sudeck-Vollbild).

Diffuse Dysästhesien (Kribbeln, Schmerz, Taubheitsgefühl), unabhängig vom peripheren Nervenverlauf.

Vegetative Hautveränderungen (livide Verfärbungen, Hyperhidrosis).

Neurogene Schmerzen (wurzelähnlich) ohne eindeutige segmentale Lokalisation mit ziehendem, bohrendem oder schneidendem Charakter.

Klinische Mischbilder von weichteilrheumatischen, vasomotorischen und neurogenen Syndromen sind häufig.

An den unteren Extremitäten überwiegen eher die weichteilrheumatischen spondylogenen Reizsyndrome, an den oberen Extremitäten treten eher gemischt neurogene, vasomotorische und weichteilrheumatische Manifestationsbilder auf.

4.1.4. Radikuläres Syndrom

⁶ Kompressionssyndrome (engl. root neural pain)

Definition, Allgemeines: Subjektive oder klinisch objektivierbare Symptomenkomplexe aufgrund einer mechanischen Kompression im Wirbelsäulenbereich (Nervenwurzeln, Medulla, Vegetativum, Gefäße). Übergangsformen mit spondylogenen Syndromen sind häufig.

Radikuläre Kompressionssyndrome: Kompression spinaler Nervenwurzeln.

Medulläres Kompressionssyndrom: Kompression der Medulla mit charakteristischem Bild des paraplegischen Syndromes.

Vaskuläre Kompressionssyndrome: Kompression der Arteria vertebralis.

Häufigste Ursachen der Kompression: Diskusprolaps, Diskushernien. Als weitere Ursachen kommen in Frage: Tumore, spondylotische Wulstbildung, degenerative Ligamentverdickung, Spondylolisthesis, Abszess oder Varicosis spinalis, Wirbelfrakturen.

4.1.5. Syndrome der einzelnen Wirbelsäulenabschnitte

Zervikale Syndrome ⁶

Zerviko-vertebrales Syndrom: Nackensteifigkeit, Nackenschmerzen (siehe allgemeine Symptomatik des vertebralen Syndromes).

Zerviko-spondylogene Syndrome: Es lassen sich ein zerviko-zephales und ein zerviko-brachiales Syndrom unterscheiden. Diese können getrennt oder kombiniert vorliegen. Das zerviko-zephales Syndrom entspricht den Segmenten C0 bis C3 («oberes spondylogenes Zervikal-Syndrom»); das zerviko-brachiale Syndrom geht von den zervikalen Segmenten C4 bis C7 aus (unteres spondylogenes Zervikal-Syndrom).

Zerviko-zephales Syndrom:

Subjektiv:

- Einschränkung der Rotation bei gebeugter oder gestreckter Halswirbelsäule. Bewegungs- und lageabhängiger Hinterkopfschmerz, oft einseitig, besonders beim Erwachen.
- Sympathische Irritationsphänomene: Migraine cervicale, Morbus Ménière, Neuronitis vestibularis mit Schwindel (selten reiner Drehschwindel), oft Unsicherheit beim Gehen, jedoch selten Hinfallen.
- Aurikuläre Störungen (Ohrensausen, Parakusie, bei negativem otologischem Befund).
- Okuläre Störungen (tiefer Orbitalschmerz, vorübergehend Sehstörungen, Augenflimmern, Tränenfluss bei negativem ophthalmologischem Befund).
- Übelkeitserscheinungen.
- Pharyngeale Störungen (Schluckbeschwerden, Würgen, brennendes Gefühl, Gesichtsneuralgien).
- Psychische Alterationen (depressive Verstimmung, Konzentrationsschwäche). Bei einer Kompression der Arteria vertebralis kann es zu synkopalen Anfällen kommen, besonders nach intensiven plötzlichen Kopfdrehungen.

Objektiv:

- Rotationseinschränkung bei maximaler Inklination (Kopfgelenkblockierung) und palpable eingeschränkte Bewegung zwischen Atlas und Okziput (fehlende Atlasfederung).
- Druckdolenzen entlang der Linea nuchalis an Querfortsatz von Atlas und Axis und Dornfortsatz von Axis, Austrittsstelle des Nervus occipitalis major und der verspannten paravertebralen Muskulatur.
- Parästhesien im Ausbreitungsgebiet des Nervus occipitalis.

Radiologie: Veränderungen im Bereich des Atlanto-okzipital- und/oder Atlantoaxial-Gelenkes. Bewegungseinschränkung bzw. Hypermobilität des Kopfgelenkes (Aufnahme in maximaler Inklination und Reklination). Atlas- oder Axisrotationsfehlstellung.

Differentialdiagnose:

Schwindelanfälle/Hyperakusis: Anomalien des zerviko-okzipitalen Überganges, Tumore des Spinalkanals oder der Nervenwurzeln, posttraumatische Zustände. Vestibularapparat: Morbus Ménière (hydrolymphatischer Hydrops), Neuronitis vestibularis, Intoxikationen, hypoxische Zustände infolge von Zirkulationsstörungen, Tumoren und Hämangiomen, Missbildungen im Bereich des Foramen magnum: Arnold-Chiari-Syndrom, Anomalien des kranio-zervikalen Überganges.

Hirntumore: Kleinhirnbrückenwinkeltumor (Akustikusneurinom).

Zerviko-brachiales Syndrom:

Subjektiv:

- Nackenschmerzen mit Ausstrahlungen in die Schulterregion (ev. zwischen die Schulterblätter), zur Ellbogengegend und zum Vorderarm, oft bis in die Fingerspitzen ein- oder beidseitig, nicht radikulär, von bohrend-ziehendem Charakter. Nächtliche Exazerbationen im Liegen mit Schlafstörungen.
- Bewegungseinschränkung der Halswirbelsäule.
- Diffuse Dysästhesien (Kältegefühl, Kribbeln, Schmerz, Taubheitsgefühl), unabhängig vom Nervenverlauf.
- Diffuse Schwellungsgefühle oder effektive Schwellungen und livide Hautveränderungen in der Peripherie (vor allem Hände).

Objektiv:

- Zerviko-vertebrales Syndrom mit Bewegungseinschränkung oder Instabilität.
- Irritationszonen.
- Druckdolenzen im Bereiche des Sehnen- und Muskelapparates, nicht nur im Halswirbelsäulen-, sondern auch Schultergürtelbereich und peripher an der Armmuskulatur.
- Haut- und Unterhautzellgewebe-Veränderungen (verminderte Verschieblichkeit, Konsistenzvermehrung im Rahmen des Weichteilrheumatismus). Hyperhidrosis.
- Neurologische Untersuchung ohne Befund.

Differentialdiagnose:

Viszerogene Brachialgien bei Erkrankungen der Thorax- und Abdominalorgane («referred pain»).

Neurologische Erkrankungen: Affektionen des zentralen Nervensystems, Wurzelerkrankungen (Neurinome, Herpes zoster).

Affektionen des Armplexus und der peripheren Nervenstämmen (periphere Kompressionssyndrome).

Brachialgien im Rahmen eines Schulter-Hand-Syndromes (reflexdystrophisches Syndrom).

Weichteilrheumatische Syndrome im Armbereich, Periarthropathia humeroscapularis mit Ausstrahlungsschmerz.

Durchblutungsstörungen (arterielle Verschlusskrankheiten, vasospastische Syndrome, vaskuläre Kompressionssyndrome im Schultergürtelbereich).

Armvenerthrombose (thrombose d'effort).

Knochen- und Muskelaaffektionen.

Psychische Affektionen.

Radikuläre zervikale Kompressionssyndrome: Viel seltener als lumbal. Diagnose aufgrund der exakten neurologischen Untersuchung (radikuläre Störung von Sensibilität und/oder Motorik, Reflexstörungen). Eindeutige Höhenlokalisation mit Hilfe des EMG (Elektromyografie) und neuroradiologischer Abklärungen.

Klinische Höhenlokalisation

- Sensibilität (Schmerzen, Hypalgesie): Im Schulterbereich (C3/C4), lateral über der Schulter (C5). Dermatome an der Radialseite des Ober- und Vorderarmes bis zum Daumen abwärtsziehend (C6), Dermatome lateral-dorsal vom C6-Dermatome zum zweiten bis vierten Finger ziehend (C7), Dermatome lehnen sich dorsal an C7 an und ziehen zum Kleinfinger (C8).
- Kennmuskeln: Partielle oder totale Zwerchfellparese (C3/C4), Innervationsstörungen im Musculus deltoideus und Musculus biceps brachii (C5), Paresen des Musculus biceps brachii und des Musculus brachioradialis (C6), Parese des Musculus triceps brachii, des Musculus pronator teres, der Handgelenk- und Fingerstrecker und gelegentlich der Fingerbeuger (C7), kleine Handmuskeln, sichtbare Atrophie, besonders im Daumen- und Kleinfingerballen (C8).
- Reflexstörungen: Bizepssehnenreflex: C5/C6; Trizepssehnenreflex: C7/C8.

Medulläres zervikales Kompressionssyndrom: Entsprechende neurologische Symptome (Gangunsicherheit, motorische Schwäche, langsame Entwicklung eines paraplegischen Syndromes). Höhenlokalisation mit Hilfe des EMG und neuroradiologischer Abklärungen. Ein operativer Eingriff ist in jedem Fall zu erwägen.

Thorakale Syndrome⁶

Thorako-vertebrales Syndrom: Seltener als zervikale oder lumbale Syndrome. Allgemeine Symptomatik des vertebrealen Syndromes.

Thorako-spondylogenes Syndrom: «Interkostalneuralgien», funktionelle Herzbeschwerden («Dyskardien», Rhythmusstörungen). Oberbauchbeschwerden.

Thorakale Kompressionssyndrome: Selten. Laterale Protrusionen: Interkostalneuralgien; mediane oder medio-laterale Protrusionen: Symptome einer Kompression der langen Rückenmarkbahnen. Sensible Störungen gehen motorischen und Reflexausfällen voraus.

Differentialdiagnose:

Maligne extra- oder intraspinalen Tumore. Perforierte Ulzera oder bösartige Geschwülste an der hinteren Abdominalwand sowie Aortenaneurysmen, Herzinfarkte oder Nierenkoliken. Spondylitiden. Herpes zoster.

Lumbale Syndrome⁶

Lumbo-vertebrales Syndrom: Häufigstes aller vertebrealen Syndrome. Charakteristische allgemeine Symptomatik (siehe dort).

Lumbale spondylogene Syndrome: Oft von echten radikulären Kompressionssyndromen nicht leicht zu unterscheiden. Allgemeine Symptomatik und Therapie wie spondylogene Syndrome.

Differentialdiagnose der Lumbo-Ischialgien:

Erkrankungen der Iliosakralgelenke («Pseudoischialgien»).

Erkrankungen der Beckenorgane (urologische, gynäkologische, rektale Organe). Neurologische Erkrankungen: Affektionen des zentralen Nervensystems, des Rückenmarks und seiner Häute, Wurzel-erkrankungen (Tumore, Arachnoiden, Herpes zoster).

Affektionen des Plexus lumbosacralis (Plexuskompressionen, Neuropathien). Affektionen der peripheren Nervenstämmchen (Neuropathien, traumatische Läsionen, periphere Kompressionssyndrome, Tumore).

Ischialgien mit starker Beteiligung des vegetativen Nervensystems (Reflexdystrophien).

Weichteilrheumatische Syndrome der unteren Extremitäten (Periarthropathien der Hüfte und des Kniegelenkes).

Arterielle und venöse Durchblutungsstörungen.
Knochen- und Muskelaaffektionen.
Psychische Affektionen.

Radikuläre Kompressionssyndrome: Zu 95% sind die Wurzeln L5 und S1 betroffen, die restlichen 5% entfallen fast vollständig auf L4. Höhere Wurzeln sind nur äusserst selten betroffen.

Exakte Höhenlokalisation mit Hilfe des Computertomogrammes oder der Myelografie.

Klinische Höhendiagnostik

- **Sensibilitätsstörungen:** Dermatom von der Lendenregion zum Trochanter major und von dort über die Vorder- zur Innenseite des Oberschenkels (L3), Dermatom von der Aussenseite des Oberschenkels über die Patella zum vorderen inneren Quadranten des Unterschenkels bis zum inneren Fuss reichend (L4), Dermatom oberhalb des Knies am lateralen Kondylus beginnend, abwärtsziehend über den vorderen äusseren Quadranten des Unterschenkels bis zur Grosszehe (L5), Dermatom von der Beugeseite des Oberschenkels im hinteren äusseren Quadranten des Unterschenkels über den äusseren Malleolus zum äusseren Fussrand, zur Fusssohle und zur Kleinzeh ziehend (S1).
- **Motorische Störungen:** Parese des Musculus quadriceps femoris (L3), Musculus quadriceps femoris und des Musculus tibialis anterior (L4), Parese und Atrophie des Musculus extensor hallucis longus, oft auch des Musculus extensor digitorum brevis (L5), Parese der Musculi peronei, nicht selten auch Innervationsstörungen im Musculus triceps surae (S1).
- **Reflexstörungen:** Patellarsehnenreflex (L3/L4), Achillessehnenreflex (S1).
- **Wurzeldehnungsschmerz:** Lasègue'sche Probe: Radikulärer Schmerz beim Anheben des gestreckten Beines; zusätzliche Schmerzen bei Dorsalextension im Fuss werden Bragard'sches Zeichen genannt.

Syndrom des engen Spinalkanals ⁶

Definition, Allgemeines

Beschwerden, die durch Wirbelkanalstenosen im lumbalen Bereich verursacht werden. Ursachen: Meist kombinierte Einengungen durch Osteophyten an den Gelenkfazetten, Protrusionen der hinteren Bandscheibengrenzen und Dislokation der Wirbel gegeneinander im Zusammenhang mit einer anlagebedingten Einengung des Wirbelkanals. Die idiopathische Wirbelkanalstenose wird durch abgeflachte seitliche Rezessus- und verkürzte Abstände im Anterior-posterior-Durchmesser in der Interpedikularregion verursacht.

Diagnostischer Nachweis neuroradiologisch.

Klinik

Meist Pykniker im Alter von 50-60 Jahren.

Subjektiv: Ischialgiforme Schmerzen und Krämpfe in den unteren Extremitäten, die beim Gehen auftreten und beim Stehenbleiben und Bücken zurückgehen (Claudicatio spinalis). Die Schmerzen der neurogenen Claudicatio intermittens sind meistens nicht so heftig wie diejenigen der muskulären Ischämie. Geht der Patient trotz der Schmerzen weiter, empfindet er öfters das Gefühl des drohenden Einknickens der Knie, später erhebliche Beinschwäche. Auslösung der Beschwerden auch durch Hyperlordosierung der LWS (Gehen und Stehen) und durch Bergabgehen.

Objektiv: Neurologische Untersuchung unauffällig. Keine Symptome einer peripheren arteriellen Durchblutungsstörung.

4.1.6. Fehlhaltungen und Fehlformen

Fehlhaltungen⁶

Morphologisch: Deutliche, dauernd beibehaltene, rein funktionell bedingte korrigierbare Abweichungen von der Normalhaltung der Wirbelsäule. Oft kombiniert mit zusätzlichen Abweichungen im Bereich der übrigen Haltungselemente (Schultergürtel, Thoraxform und Beckenstellung).

Funktionell: Fehlerhaftes Haltungsmuster, meist kombiniert mit Haltungsinsuffizienz. Erfordert vermehrte kompensatorische Haltungsleistung.

Klinische Bedeutung: Bedingt funktionelle Haltungsvarianten mit Tendenz zum Übergang in pathologische Fehlformen. Verminderte Belastungs- und Leistungsfähigkeit. Funktionell-therapeutisch gut beeinflussbar, weitgehend korrigierbar.

Fehlhaltungen nehmen eine Zwischenstellung zwischen normaler und krankhafter Haltung ein; sie sind nicht immer pathologisch, stellen aber ein Krankheitspotential dar.

Rundrücken: Thorakale Hyperkyphosierung (meist Folge einer Haltungsinsuffizienz oder Frühstadium einer Osteochondrosis juvenilis).

Hohlrundrücken: Rundrücken mit vermehrter lumbaler Lordosierung, vermehrter Beckenkipfung nach vorn, Insuffizienz der Bauch- und Glutäalmuskulatur.

Flachrücken: Thorakale Kyphosierung, lumbale Lordosierung und Beckenkipfung vermindert. Oft Frühstadium einer Osteochondrosis juvenilis.

Skoliotische Schiefhaltung: «Haltungsskoliose». Die Skoliose ist noch ausgleichbar. Häufigste Ursache ist Beinverkürzung. Schmerzbedingt bei akuten vertebralen Syndromen.

Haltungsinsuffizienz: Schwäche und ungenügender Trainingszustand der gesamten Haltungsmuskulatur (Rücken-, Bauch-, Schultergürtel- und Extremitätenmuskulatur). Verursacht funktionelle Fehlhaltungen. Kann mit der Zeit in fixierte Fehlformen übergehen.

Fehlformen⁶

Morphologisch: Ausgeprägte, fixierte, durch strukturelle Anomalie bedingte krankhafte Abweichung von der normalen S-Form der Wirbelsäule. Meist kombiniert mit funktionellen und strukturellen Abweichungen im übrigen Haltungssystem.

Funktionell: Krankhafte Haltungsmuster. Können mit Haltungsinsuffizienz kombiniert sein. Erfordern dauernd vermehrten Energieaufwand wegen notwendiger Kompensationsleistung.

Klinische Bedeutung: Krankhafte Neigung zu schmerzhafter Dekompensation und zu beschleunigter Entwicklung von sekundär degenerativen Veränderungen. Belastungs- und Leistungsfähigkeit hängen von den funktionell-kompensatorischen Möglichkeiten ab. Formfehler sind wenig bis nicht korrigierbar. Haltungsleistung und funktionelles Haltungsmuster können verbessert werden.

Hyperkyphose: Über das Normale hinausgehende, nach hinten konvexe Krümmung der Wirbelsäule bzw. eines Teils derselben. Thorakal am häufigsten. Statisch ungünstig sind thorako-lumbale und lumbale Kyphosen. Ursachen: funktioneller Rundrücken, Skeletterkrankungen (Chondrodystrophie, enchondrale Dysostosen u.A.), primäre Myopathien, sekundäre Kyphosen (Osteochondrosis juvenilis, Rachitis, Alterskyphose, Spondarthritiden), Traumen, Tumoren.

Hyperlordose: Über das Normale hinausgehende, nach vorn konvexe Krümmung der Wirbelsäule, bzw. eines Teils derselben. Ursachen lumbal: Meist Hohlrundrücken; zervikal: Kompensation einer thorakalen Hyperkyphose. Weitere Ursachen: Hüftluxation, Beugekontraktur der Hüftgelenke, Muskelschwächen neurogenen oder myogenen Ursprungs, Schwäche oder Parese der Bauch- und Beckengürtelmuskulatur, progressive Muskeldystrophie.

Fixierter Flachrücken: Streckhaltung oder Abflachung einzelner Wirbelsäulenabschnitte oder der ganzen Wirbelsäule. Oft familiär gehäuft. Verminderte Belastungsfähigkeit, insbesondere bei Kombination mit einer Skoliose. Thorakolumbal bei tiefsitzender Chondrosis juvenilis; lumbal bei Spondylitis ankylosans.

4.2. Internistische Störungsbilder

4.2.1. Einführung zu den internistischen Störungsbildern

Die im Folgenden beschriebenen Krankheitsbilder sind nicht alle mit Rückenschmerzen verbunden. Symptomatiken, die ihre Ursache in der WS haben, können sich gleich oder sehr ähnlich äussern wie jene von Organerkrankungen. Die Auflistung dieser Erkrankungen ist nicht abschliessend und soll es dem Leser ermöglichen, allfällig beobachtete Symptome besser einordnen und in Zusammenhang mit Rückenregionen bringen zu können. Die Beschreibung der Krankheitsbilder beschränkt sich in dieser Arbeit auf die Definition und die Symptome. Weiterführende Informationen sind in der gängigen Literatur zu finden.

4.2.2. Angina pectoris

⁷ Definition

Relativer myokardialer Sauerstoffmangel (Ischämie) bei Belastung durch unzureichenden koronarteriellen Blutfluss auf dem Boden mittel- bis höhergradiger Koronarstenose(n), evtl. durch belastungsabhängige Tonuserhöhung noch verstärkt.

Vorwiegend oder nur bei körperlicher/psychischer Belastung auftretend (Belastungs-EKG!); Symptomatik sistiert rasch nach Belastungsende.

Symptomatik:

Typischer Angina-Schmerz: "drückend", "reissend", "brennend", "krampfartig" (meist nicht atemabhängig), Lokalisation meist retrosternal, Ausstrahlung häufig in linke Thoraxseite, linken Arm, Epigastrium, Jugulum, Hals Zahn-/Mund-/Kieferbereich oder Nacken. Lokalisation in der rechten Körperhälfte seltener (aber häufig genug!).

Atypische Angina: thorakale "Stiche", Belastungs-Dyspnoe, Übelkeit, "Leistungsknick", "Unwohlsein" (Symptome werden häufig nicht erkannt!).

4.2.3. Akuter Myokardinfarkt (Herzinfarkt)

⁷ Definition

Irreversibler Untergang von Herzmuskelanteilen (Myokardnekrose) bei längerem Koronargefässverschluss durch persistierende oder rezidivierende Ischämie aufgrund unzureichender Durchblutung/Sauerstoffversorgung.

Untersuchungsbefunde und klinische Symptomatik in der Akutphase:

Vor allem bei Infarkten ohne vorherige "Warnsymptome" sind die Patienten unruhig, ängstlich, blass und in Schweiß gebadet („kalter" Schweiß aufgrund vermehrter (Nor-)Adrenalinausschüttung). Das Angstgefühl kann sich bis zur akuten Todesangst ("Vernichtungsgefühl") steigern. Beim typischen Verlauf besteht ein starker, häufig unerträglicher Thoraxschmerz mit Ausstrahlung in die linke oder rechte Körperhälfte, den Rücken (v.a. zwischen den Schulterblättern) oder das Epigastrium. Die Patienten versuchen, eine schmerzlindernde Körperhaltung einzunehmen. Dies gelingt jedoch, anders als bei z.B. vertebralem Schmerzen, nicht.

Bei ca. 15% der Patienten kann der Myokardinfarkt asymptomatisch verlaufen (sog. "stummer" Myokardinfarkt: z.B. bei langjährigen Diabetikern).

Weitere mögliche Symptome sind Übelkeit oder Erbrechen (vor allem bei Hinterwandinfarkt), Verwirrtheit und Schwindelgefühl. Hypertensive Reaktionen (insbesondere bei vorbestehender Hypertonie) sind möglich, meist ist der Blutdruck aber normal oder erniedrigt. Bradykarde oder tachykarde Herzrhythmusstörungen (Sinusbradykarde, AV-Überleitungsstörungen, (supra-) ventrikuläre Tachykardien, Kammerflimmern/-flattern) sind in der Akutphase häufig.

4.2.4. Perikarditis

⁷ Definition

Entzündliche Erkrankung des Perikards, teilweise einhergehend mit Ergussbildung, späterer Fibrosierung und Verkalkung und nachfolgender diastolischer Einflussbehinderung.

Symptome und Befunde:

präkordialer oder/und retrosternaler Schmerz, verstärkt im Liegen, nicht atemabhängig; u. U. Fieber, Tachypnoe, oft Perikardreiben (häufig auskultieren: systolisch-diastolisches Dampflokomotivgeräusch). Bei der Entwicklung eines Perikardergusses verschwindet dieses Geräusch.

4.2.5. Pleuritis

⁷ Definition

Bei der Pleuritis handelt es sich um entzündliche Veränderungen der Pleurablätter, die ohne (Pleuritis sicca) oder mit (Pleuritis exsudativa) Ergussbildung einhergehen. Meistens geht die Pleuritis sicca der Pleuritis exsudativa voraus.

Symptomatik:

Atemabhängige thorakale Schmerzen bei Pleuritis sicca. In Abhängigkeit von der Ergussmenge Dyspnoe. Bei Empyem häufig auch Fieber.

4.2.6. Spontanpneumothorax

⁷ Definition

Dringt Luft in den Pleuraraum ein, ohne dass ein Trauma oder eine iatrogene Ursache zugrunde liegt, wird dieses Ereignis als Spontanpneumothorax bezeichnet. Ohne radiologisch erkennbare Lungenerkrankung wird dieser als primärer Spontanpneumothorax, bei erkennbarer Lungenerkrankung als sekundärer Spontanpneumothorax bezeichnet.

Ätiologie: Einem primären Spontanpneumothorax liegt meist eine Ruptur einer subpleuralen Bulla im Bereich der Lungenspitze zugrunde. Folgende Grunderkrankungen können zum Auftreten eines sekundären Spontanpneumothorax führen: Lungenemphysem (diffus), idiopathische Lungenfibrose, Bronchialkarzinom, Pneumonie, Histiocytosis X, Lymphangioliomyomatose, Endometriose u. A.

Symptomatik:

Luftnot, Thoraxschmerzen ausstrahlend in Schulter. Beim Vorliegen eines Ventilmechanismus (Spannungspneumothorax) obere Einflusstauung, Schock.

4.2.7. Akute Bronchitis

⁷ Definition

Die akute Bronchitis ist eine entzündliche Atemwegserkrankung, die häufig als Ausdruck einer Erkältungskrankheit in Verbindung mit einer Rhinitis, Sinusitis, Laryngitis und Tracheitis auftritt. Die Krankheitsdauer beträgt wenige Tage bis maximal 4 Wochen.

Symptomatik:

Häufig "Erkältungssymptome": Fieber, Gliederschmerzen, Schnupfen, Augenbrennen, Heiserkeit, Husten und Brennen hinter dem Brustbein.

Anfangs trockener Reizhusten, später weisslicher, bei bakterieller Superinfektion dann auch zunehmend gelbgrünlicher Auswurf. Hämoptysen sind bei schweren nekrotisierenden und ulzerösen Schleimhautentzündungen möglich.

4.2.8. Pneumonien

⁷ Definition:

Pneumonien sind akut oder chronisch verlaufende Entzündungen der Lunge, die den Alveolarraum und/oder das Interstitium betreffen. Erreger können Bakterien, Viren, Pilze oder Protozoen sein.

Symptomatik:

Die einzelnen Pneumoniearten unterscheiden sich in der Ausprägung verschiedener Symptome. Zur differentialdiagnostischen Abgrenzung zwischen den typischen, z. B. durch Pneumokokken verur-

sachten bakteriellen Pneumonien und den atypischen Pneumonien durch Viren oder Mykoplasmen hat sich das folgend dargestellte Schema bewährt.

Symptome/Befunde	typische Pneumonie	atypische Pneumonie
Beginn	perakut	langsam
Kopfschmerzen	+	++
Paravertebrale Schmerzen im Bereich der mittleren BWS	Nur in Akutphase	Bis zu 6 Wochen andauernd, diffus
Schüttelfrost	+++	+
Husten	+++	+
Sputum	+++	+
Fieber	>39°C	<39°C
Tachypnoe	+++	+
Tachykardie	+++	+
pathologischer Auskultationsbefund	+++	0
Leukozytose	+++	+
Röntgen (Thorax)	segmental oder lobär	Diffus, interstitiell

4.2.9. Lungenembolie

⁸ Definition:

plötzliche oder schrittweise Verlegung von arteriellen Lungengefässen durch Thromben (Blutgerinnsel) aus dem venösen Gefässsystem; eine der häufigsten "plötzlichen" Todesursachen.

Symptome:

Die Symptome einer Lungenembolie hängen vom Ausmass der Gefässverlegung ab (z.B. nur periphere Äste oder mehrere Lappenarterien). Typisch sind das plötzliche Auftreten von Atemnot, Zyanose und Husten (evtl. mit blutigem Auswurf). Charakteristisch sind atemabhängige Thoraxschmerzen, die beim Einatmen am stärksten sind. Der Patient ist sehr ängstlich und unruhig, seine Haut ist blass und schweissig, Herz- und Atemfrequenz sind erhöht, oft ist der Puls unregelmässig.

Zusätzlich bestehen meist die Symptome einer tiefen Beinvenenthrombose, die vom Patienten oft aber nicht bemerkt oder nicht ernst genommen wurden.

Achtung!

Schwerste Atemnot, Schocksymptomatik und drohender Herz-Kreislauf-Stillstand können sich schnell entwickeln. Die Mehrzahl der tödlich verlaufenden Lungenembolien verläuft in Schüben!

4.2.10. Aortenaneurysma

⁷ Definition

Meist arteriosklerotisch bedingte Erweiterung der Aorta im abdominellen (80%) oder thorakalen (15%) Abschnitt mit der Gefahr der Thrombenbildung und der Ruptur mit lebensgefährlicher Blutung. Man unterscheidet Aneurysmen der Aorta ascendens, des Aortenbogens, der Aorta descendens, der thorakoabdominalen und der abdominalen Aorta. Bauchaortenaneurysmen sind am häufigsten.

Symptomatik:

Ein Aortenaneurysma wird erst symptomatisch, wenn die Raumzunahme andere Organe komprimiert:

- Thoraxschmerz, Bauchschmerzen
- gürtelförmig ausstrahlende Rückenschmerzen
- Obstipation und Appetitlosigkeit

Häufig treten aber vor der Ruptur keine Symptome auf, eine Ruptur äussert sich in Form von starkem Dauerschmerz und Schocksymptomatik.

4.2.11. Akute Gastritis

⁷ Definition

Akute Entzündung der Magenschleimhaut. Synonym: Magenschleimhautentzündung

Symptomatik:

Übelkeit, Erbrechen, epigastrischer Schmerz, Völlegefühl, Blähungen, Aufstossen.

4.2.12. Cholelithiasis / Gallenkoliken (Gallensteinleiden)

⁷ Definition

Die Bildung von Cholesterin- oder Pigmentgallensteinen bzw. deren Mischformen beruht auf einer Veränderung der Gallenzusammensetzung. Häufig ist eine asymptomatische Cholezystolithiasis, die jedoch mit akuten oder chronisch rezidivierenden Gallenkoliken in eine symptomatische Cholezystolithiasis übergehen und eine Entzündung der Gallenwege auslösen kann.

Symptomatik:

Gallensteine sind häufig symptomlos und verursachen erst Beschwerden durch eine Obstruktion oder Entzündung der Gallenwege. Die Gallenkoliken sind gekennzeichnet durch den schweren, über Minuten zunehmenden, teilweise über Stunden anhaltenden und gelegentlich wellenförmigen Schmerz im rechten und mittleren Oberbauch. Häufig wird eine Ausstrahlung in den Rücken (Schulterblatt) und die rechte Schulter beobachtet. Neben einem Druck- bzw. Völlegefühl im Oberbauch können zeitgleich Übelkeit und Erbrechen sowie ein Ikterus auftreten. Ein episodenhaftes Auftreten bei chronischen Verläufen ist begleitet von unspezifischen Zeichen wie Meteorismus und Unverträglichkeit von Fett, Gebratenem, Kaffee oder kalten Getränken. Eine Gallenkolik kann durch eine reichliche, fette Mahlzeit ausgelöst werden. Fieber oder Schüttelfrost deuten auf Komplikationen wie Cholezystitis, Cholangitis oder Pankreatitis hin.

4.2.13. Akute Cholezystitis (Gallenblasenentzündung)

⁷ Definition

Die akute Cholezystitis ist eine überwiegend im Rahmen einer Cholezystolithiasis entstehende Entzündung der Gallenblasenwand. Von einer möglicherweise vorausgehenden Gallenkolik unterscheidet sich die akute Cholezystitis durch die genaue Lokalisierung des anhaltenden Schmerzes im rechten Oberbauch.

Symptomatik:

Die Symptomatik einer akuten Cholezystitis unterscheidet sich zunächst nicht von der einer Gallenkolik. Der Schmerz kann als viszeraler Schmerz zunächst nur unscharf lokalisiert werden und verlagert sich als Ausdruck eines parietalen Schmerzes mit Einsetzen einer Entzündung der Gallenblase vom Epigastrium in den rechten Oberbauch. Bei Palpation im rechten Oberbauch führt ein schmerzhafter Kontakt mit der entzündeten Gallenblase typischerweise zu einem Innehalten bei tiefer Inspiration (Murphy-Zeichen). Die einsetzende Übelkeit mit Erbrechen ist meist weniger ausgeprägt als bei der akuten Pankreatitis oder einem Ileus. Ein anhaltender Schmerz über 4-6 Stunden hinaus sowie Einsetzen von Fieber, BSG-Beschleunigung und Leukozytose zeigen den Übergang einer Gallenkolik in eine akute Cholezystitis an. Bei einer Leukozytose über 15/nl und Fieber über 39°C mit Schüttelfrost muss ein Gallenblasenempyem oder eine Perforation in Betracht gezogen werden.

4.2.14. Akute Hepatitis

⁷ Definition

Die akute Hepatitis ist eine Entzündung des Leberparenchyms.

Symptomatik:

In der akuten Phase können alle Hepatitisformen die gleichen Symptome aufweisen, wenngleich sie unterschiedlich schwer verlaufen und von der Prognose her sehr heterogen sind. Während des Prodromalstadiums kommt es zu Abgeschlagenheit, Müdigkeit, Muskelschmerzen und Schwäche. In der Folge können Ikterus und Cholestase auftreten. Ausserdem kann der Patient über uncharakteristische Symptome, wie z.B. Übelkeit oder Gelenkschmerzen klagen.

4.2.15. Akute Pankreatitis

⁷ Definition

Die akute Pankreatitis ist eine Entzündung der Bauchspeicheldrüse, welche in ihrer milden Form als ödematöse Pankreatitis mit interstitiellem Ödem und peripankreatischen Fettgewebnekrosen nahezu vollständig zu einer restitutio ad integrum führt. Die schwere Form, als hämorrhagisch-nekrotisierende Pankreatitis bezeichnet, ist durch ausgedehnte intra- und peripankreatische Fettgewebnekrosen, Parenchymnekrosen angrenzender Organe sowie Hämorrhagien gekennzeichnet. Sie kann von schweren systemischen Reaktionen einschliesslich Sepsis bei superinfizierten Nekrosen begleitet werden und verläuft nicht selten tödlich.

Symptomatik:

Ein dumpfer und bohrender Dauerschmerz im Epigastrium oder linken Oberbauch erreicht typischerweise sein Maximum innerhalb von 15-60 Minuten. Er wird diffus lokalisiert und strahlt häufig in den Rücken (linksbetont) aus. Schmerzfremde ist selten und dann meist mit einem beginnenden Schockgeschehen verbunden. Übelkeit, Brechreiz sowie Meteorismus und Obstipation begleiten bereits leichte Formen. Fieber bis 38,5°C ist häufig. Eine Gesichtsrötung wird gelegentlich durch vasoaktive Substanzen hervorgerufen.

4.2.16. Chronische Pankreatitis

⁷ Definition

Die chronische Pankreatitis stellt eine chronische Entzündung der Bauchspeicheldrüse dar, welche zu einer Zerstörung des exokrinen Gewebes mit einer exokrinen Insuffizienz, einer Fibrosierung und schliesslich auch einer endokrinen Funktionseinschränkung führt.

Symptomatik:

Leitsymptom ist ein heftiger, häufig nahrungsabhängiger Schmerz im Epigastrium, der gürtelförmig in den Rücken und die Schultern ausstrahlen und tagelang anhalten kann. Linderung verspüren die Patienten mit angezogenen Knien im Sitzen oder Liegen. Gelegentlich, insbesondere in Spätstadien, kann der Schmerz fehlen.

Typischerweise beginnt eine erste Schmerzattacke in einem Alter von 30-40 Jahren, nachdem nicht selten bei chronischem Alkoholabusus ein Alkoholexzess vorausgegangen ist. Bei fortgesetztem Alkoholabusus folgt in der Regel innerhalb von 1-2 Jahren ein erneuter Schub, bis sich nahezu kontinuierliche Schmerzzustände einstellen.

Ein Gewichtsverlust ist einerseits bedingt durch eine Maldigestion bei exokriner Pankreasinsuffizienz mit Diarrhö und Steatorrhö, andererseits durch verminderte Nahrungsaufnahme wegen postprandialer Schmerzen. Beeinträchtigt sind die Patienten ferner durch Völlegefühl und Meteorismus.

4.2.17. Gastroduodenale Ulkuskrankheit

⁷ Definition

Schleimhautdefekt, der - im Gegensatz zur Erosion - die Lamina muscularis überschreitet. Je nach Lokalisation unterscheidet man zwischen Ulcus ventriculi (UV) und Ulcus duodeni (UD).

Symptomatik:

- epigastrischer Schmerz (in 70% der Fälle; brennend oder bohrend):
 - Ulcus ventriculi: nächtlicher, postprandialer oder nahrungsunabhängiger Schmerz
 - Ulcus duodeni: Nüchternschmerz (verschwindet sofort nach Nahrungsaufnahme oder durch Antazida).
- Völlegefühl
- Aufstossen
- Übelkeit, Brechreiz
- Gewichtsverlust
- typisch für UD: Periodizität (saisonales Auftreten) und Chronizität

Etwa 1/3 aller Ulkus-Patienten haben keine Beschwerden.

4.2.18. Appendizitis (Blinddarmentzündung)

⁷ Definition

Akute oder chronische Entzündung des Wurmfortsatzes des Zökums.

Symptome:

- Leitsymptom ist der **Abdominalschmerz**, der oft primär einen diffusen Charakter hat oder in die Magengegend lokalisiert wird und innerhalb von Stunden in den rechten Unterbauch wandert (lokale Peritonitis). Der ziehende oder krampfartige Schmerz (Spontan-, Druck-, Loslassschmerz) wird dann typischerweise am McBurney-Punkt (lateraler Drittelpunkt auf der Verbindungslinie zwischen Nabel und rechter Spina iliaca anterior) lokalisiert.
- Appetitlosigkeit, Übelkeit, Brechreiz
- Diarrhö oder Obstipation
- Fieber (meist $>38,5^{\circ}\text{C}$, häufig rektal-axilläre Temperaturdifferenz $>0,8^{\circ}\text{C}$)
- allgemeines Krankheitsgefühl
- in schweren Fällen bietet sich ein septisch-toxisches Bild bei akutem Abdomen mit diffuser Abwehrspannung und paralytischem Ileus
- Bei Diabetikern kann die Appendizitis trotz ausgeprägter Entzündungsreaktion und selbst bei schon erfolgter Perforation oder Penetration symptomarm verlaufen.

4.2.19. Colitis ulcerosa

⁷ Definition

Chronische, mit Ulzerationen einhergehende Entzündung der Mukosa oder Submukosa des Kolons oder Rektums. Der Befall ist bei der Colitis ulcerosa im Unterschied zum Befall bei Morbus Crohn in aller Regel kontinuierlich und vom Rektum ausgehend.

Symptomatik:

Unspezifische Symptome sind: Fieber, Anorexie, Gewichtsverlust. Extraintestinale Manifestationen können wie beim Morbus Crohn bestehen.

Beginn oft schleichend mit Durchfall und blutig-schleimigen Stuhlbeimengungen, kann jedoch auch subakut oder akut verlaufen. Die klinischen Symptome sind von der Schwere und der Ausdehnung der Erkrankung abhängig.

In leichteren Fällen, insbesondere bei alleinigem Befall des Rektums, stehen häufige kleinvolumige schmerzhaft Stuhlentleerungen (Tenesmen) mit Schleim- und Blutbeimengungen im Vordergrund.

Bei ausgedehntem Kolonbefall treten wässrig-schleimig-blutige Durchfälle mit Darmtenesmen auf. Die Stuhlfrequenz kann bis zu 30 Entleerungen/Tag betragen. Die abdominalen Beschwerden lassen häufig nach der Defäkation nach.

Die fulminant-toxische Verlaufsform ist durch eine grosse Zahl an blutig-schleimigen Durchfällen, hohes Fieber mit septischem Krankheitsbild, Dehydratation, Distension und Druckschmerzhaftigkeit des Abdomens gekennzeichnet.

Es kann sich eine Dilatation des Kolons mit hoher Perforationsgefahr entwickeln (**toxisches Megakolon**). Diese Patienten sind durch einen septischen Schock sehr gefährdet. Als weitere Komplikation kann es zu einer ausgeprägten analen Blutung kommen.

Der Verlauf ist nicht vorhersehbar. Es kann zu kurz- oder langfristigen Remissionen, zum Übergang in eine chronische Form oder zu einem erneuten akuten Schub kommen

4.2.20. Colon irritabile (Reizkolon, spastisches Kolon)

⁸ Definition:

Häufige funktionelle Darmstörung ohne fassbare organische Ursache; psychische Ursachen stehen dabei in der Regel im Vordergrund. Altersgipfel 30 bis 40 Jahre, Frauen häufiger betroffen als Männer.

Symptome und Untersuchungsbefund

Typisch sind unregelmässig auftretende Bauchschmerzen wechselnder Stärke und Lokalisation. Die Schmerzen treten meist morgens beim Aufstehen auf, Stuhlgang bringt meist Erleichterung. Hinzu treten oft Blähungen, Obstipationen. Diarrhö oder beides im Wechsel. Schleimbeimengungen (aber kein Blut) im Stuhl sind möglich. Die Beschwerden nehmen oft über Jahre hin zu. Der körperliche Untersuchungsbefund ist unergiebig, lediglich das Sigma lässt sich evtl. als druckempfindlicher Strang tasten. Auffällig ist der trotz der chronischen Beschwerden gute Allgemeinzustand des Patienten.

4.2.21. Mesenterialinfarkt

⁷ **Definition**

Plötzlicher embolischer oder thrombotischer Verschluss der Mesenterialgefäße, der zur Darminfarzierung führt.

Phasen und Symptome:

Die akute Ischämie verläuft häufig in 3 Phasen, die durch eine jeweils unterschiedliche Symptomatik gekennzeichnet sind:

Initialstadium (bis ca. 12 Stunden): Leitsymptom ist ein fulminanter Abdominalschmerz mit schlechter Lokalisierbarkeit; die Bauchdecken sind weich, das Abdomen nicht wesentlich druckempfindlich, die Peristaltik ist unverändert lebhaft nachweisbar. Viszeroviszzerale Reflexmechanismen führen zu Schock, Übelkeit und Erbrechen.

Intermediärstadium (12-24 Stunden): die Schmerzsymptomatik lässt nach (stilles Intervall). Die einsetzende Darmatonie weist auf Fortschreiten des Krankheitsprozesses hin. Nachweis von Blutbeimengungen im Stuhl.

Manifestes Stadium: nach 24 Stunden wird die Schwere der Erkrankung in vollem Ausmass erkennbar. Es entwickelt sich das Bild des akuten Abdomens (meist diffuse Peritonitis) mit paralytischem Ileus, Verlust der Darmgeräusche, Sepsis und Schock.

4.2.22. Nephrolithiasis (Urolithiasis, Nierensteinleiden) / Nierensteinkolik

⁷ **Definition**

Als Nephrolithiasis werden Steinbildungen in den Hohlsystemen der Nieren und in den ableitenden Harnwegen bezeichnet.

Symptome:

- Schmerzen im Nierenlager
- Hämaturie (Mikro- oder Makrohämaturie)
- Steinkolik (extremer Flankenschmerz mit Ausstrahlung in Leisten, Hoden oder Schamlippen, Nausea und Erbrechen).

4.2.23. Pyelonephritis (Nierenbecken- und Nierenentzündung)

⁸ **Definition:**

Häufigste Nierenerkrankung. Meist bakteriell bedingte Entzündung von Nierenbecken und Nierenparenchym. Häufig handelt es sich dabei um einen komplizierten Harnwegsinfekt.

Symptome:

Die Krankheitszeichen sind ungleich heftiger als bei einer Blasenentzündung:

- Der Patient hat Fieber über 38 °C und ist in seinem Allgemeinbefinden stark beeinträchtigt. Oft bestehen Übelkeit und Erbrechen. Es kann reflektorisch sogar bis zum paralytischen Ileus kommen.
- Häufig hat der Patient schon in Ruhe Rücken- oder Flankenschmerzen.

Zusätzlich bestehen meist die Zeichen einer Blasenentzündung. Verläuft die Blasenentzündung ohne Beschwerden, so entsteht die Pyelonephritis scheinbar "aus heiterem Himmel".

4.2.24. akute Glomerulonephritis (GN)

⁸ Definition:

Akute, abakterielle Nierenentzündung; häufig durch eine fehlgeleitete Immunreaktion 1-4 Wochen nach einer Infektion (postinfektiöse akute GN mit meist guter Prognose), selten Folge von Autoimmunkrankheiten (rapid progressive GN), auch perakute GN mit sehr rascher Verschlechterung der Nierenfunktion bis hin zum dialysepflichtigen Nierenversagen.

Symptome:

Ungefähr 1-4 Wochen nach einer "banalen" Infektion, die der Patient häufig bereits wieder vergessen hat, kommt es erneut zu einem starken Krankheitsgefühl mit Müdigkeit, Kopfschmerzen, subfebrilen Temperaturen oder Fieber und Rückenschmerzen. Gleichzeitig kann ein dumpfes Schmerzgefühl in beiden Nierenlagern auftreten. Oft bemerkt der Patient, sein Gesicht sei so "verquollen" (Ödeme, besonders um die Augen). Vielleicht fällt auch eine rötlichbraune Verfärbung des Urins auf (Hämaturie). 50% der Fälle verlaufen jedoch asymptomatisch und werden nur zufällig diagnostiziert.

4.2.25. Nierentumore

⁸ Definition:

Nierenzellkarzinom (Nierenkarzinom, Hypernephrom, Grawitz-Tumor, Adenokarzinom der Niere): Karzinom der Niere, das durch Entartung der Tubuluszellen in der Nierenrinde entsteht und ungefähr 2% aller bösartigen Tumoren bei Erwachsenen ausmacht. Altersgipfel 45.-65. Lebensjahr, Männer: Frauen = 2:1.

Symptome:

Das Nierenzellkarzinom bereitet dem Patienten lange keine Beschwerden, so dass es oft erst in fortgeschrittenem Stadium erkannt wird. Die klassischen Symptome sind:

- schmerzlose Mikro- oder Makrohämaturie
- Schmerzen im Nierenlager oder in der Flanke.

Dies sind keine Früh-, sondern Spätsymptome: Bei 30% der Patienten liegen zum Zeitpunkt der Diagnose bereits Metastasen vor!

Über die Hälfte der Nierentumore macht sich durch Fremdsymptome bemerkbar wie Bluthochdruck und Rückenschmerzen oder Symptome bereits entstandener Metastasen in verschiedenen Organen. Verlegen Blutgerinnsel nach einer Tumorblutung den Harnleiter, kann auch eine Nierenkolik erstes Symptom sein. In späteren Stadien der Erkrankung berichtet der Patient über einen Leistungsknick, Gewichtsabnahme, Nachtschweiß und evtl. Fieberschübe.

4.2.26. Prostatitis

⁸ Definition:

Entzündung der Prostata. Die akute Prostatitis wird meist durch gramnegative Bakterien verursacht. Die chronische Prostatitis entsteht oft auf dem Boden einer nicht ausgeheilten akuten Prostatitis.

Symptome:

Weil die Prostata dicht bei Harnblase, Harnröhre und Rektum liegt, können die folgenden Symptome entstehen:

- Dysurie (Schmerzen beim Wasserlassen)
- Pollakisurie (häufige Entleerung geringer Harnmengen)
- Hämaturie (Blut im Harn)
- Ausfluss aus der Harnröhre
- Spannungs- und Druckgefühl in der Dammregion
- Stuhldrang und Schmerzen beim Stuhlgang.
- bei der akuten Prostatitis zusätzlich allgemeines Krankheitsgefühl und Fieber, ggf. mit Schüttelfrost.
- selten atypische ischialgiforme Schmerzen

4.2.27. Prostatakarzinom

⁸ **Definition:**

Krebs der Vorsteherdrüse.

Symptome:

Da das Prostatakarzinom zu 80% in den hinteren Drüsenanteilen fern der Harnblase entsteht, macht es lange Zeit keine Beschwerden. Erst spät klagt der Patient über zunehmende Rückenschmerzen bzw. Symptome ähnlich denen der Prostatahyperplasie. Die Metastasierung erfolgt lymphogen in regionale Lymphknoten und hämatogen in das Skelett, v.a. in die untere Wirbelsäule und das Becken sowie in Lunge und Leber. Oft sind die ersten Symptome bereits Zeichen einer Metastasierung!

Achtung!

Bei erstmalig auftretenden Kreuzschmerzen, "Ischias" und "Rheuma" nach dem 50. Lebensjahr müssen Sie immer auch an ein Prostatakarzinom denken!

4.2.28. Prämenstruelles Syndrom

⁸ Das prämenstruelle Syndrom (PMS) gehört zu den Menstruationsstörungen im weiteren Sinne. Die Patientinnen leiden kurz vor der Menstruation unter Gereiztheit, depressiver Verstimmung, Kopfschmerzen, Rückenschmerzen, Kreislaufbeschwerden, verstärkter Ödembildung und Spannungsgefühl in den Brüsten. Unmittelbar nach dem Einsetzen der Regelblutung normalisiert sich das Befinden wieder.

Anmerkung des Autors:

Auch andere Krankheiten an den Geschlechtsorganen können Rückenschmerzen verursachen, Bsp. Geschlechtskrankheiten.

4.2.29. Gebärmuttersenkung und Gebärmuttervorfall

⁸ **Definitionen:**

Gebärmuttersenkung (Descensus uteri): Tiefertreten des Uterus und meist auch der Vaginalwände (Descensus uteri et vaginae) aufgrund einer Schwäche des bindegewebigen Halteapparats.

Gebärmuttervorfall (Uterusprolaps): Schwerstform des Descensus uteri mit "Umstülpen" der Scheide. Beim Partialprolaps sinken die Scheidenwände und der Uterus teilweise, beim Totalprolaps vollständig vor die Vulva.

Symptome:

Viele Patientinnen haben überhaupt keine Beschwerden. Hauptsymptome sind:

- Druckgefühl nach unten (Ich meine immer, mir würde alles da unten "rausfallen")
- uncharakteristische Schmerzen in Unterbauch und Kreuz
- Fluor, da Scheidenwände und Zervix häufig gereizt oder entzündet sind
- Harnwegsinfekte und Obstipation durch deszensusbedingte Veränderungen an Blase und Darm
- Harninkontinenz
- Geh- und Sitzbehinderung.

4.2.30. Endometriose

⁸ **Definition:**

Vorkommen von ektopter (am falschen Ort befindlicher) Gebärmutterschleimhaut, d.h. ausserhalb der Gebärmutterhöhle. Endometriumzellen finden sich im Bereich der inneren und äusseren Geschlechtsorgane (z.B. Eileiter, Eierstöcke), aber auch in entfernten Organen oder Bauchoperationsnarben; betroffen sind Frauen im gebärfähigen Alter; wichtige Sterilitätsursache.

Symptome:

Ebenso wie die Gebärmutterschleimhaut reagiert auch das verschleppte Gewebe auf die Hormonschwankungen während des Zyklus. Die Symptome sind abhängig von der Lokalisation der Schleimhaut:

- Dysmenorrhoe und verstärkte Menstruationen bei Endometrioseherden in der Muskelschicht der Gebärmutter
- Kreuzschmerzen und Schmerzen beim Geschlechtsverkehr bei Lokalisation dorsal (hinten) der Zervix
- Makrohämaturie (sichtbare Rotfärbung des Urins durch Blut) und Blutung aus dem Darm bei Lokalisation in Blase bzw. Darm
- zystische Auftreibungen des Ovars, die wegen ihrer Farbe auch als Teer- oder Schokoladenzysten bezeichnet werden, falls das Blut nicht abfließen kann
- Dauerschmerzen bei Verwachsungen infolge der Endometriose
- Sterilität, evtl. als einziges Symptom.

4.3. Rückenbeschwerden ausgelöst durch psychische Belastungen

Psychische Belastungen können sich auch als Schmerzen in verschiedenen Bereichen des Rückens zeigen. Eine unbewusste innere Spannung kann sich zum Beispiel darin äussern, dass es während des Schlafes durch eine unwillkürliche Überaktivierung der paravertebralen Muskulatur zu Verspannungen und Schmerzen im Bereich der HWS, LWS oder des Gesässes kommt. Ein ähnliches Phänomen ist das nächtliche Zähneknirschen.

Die detaillierte Aufarbeitung dieses Aspektes der Rückenbeschwerden wäre ein eigenes Thema für eine Diplomarbeit. Darum sei an dieser Stelle nur auf diese Möglichkeit der Schmerzmanifestation hingewiesen.

5. Klinische Fälle aus der Praxis

In diesem Kapitel werden einige Fälle aus der Praxis beschrieben. Ziel dieser Fallbeschreibungen ist das Aufzeigen von verschiedenen Schmerzsituationen, die sich im Rücken- oder Rumpfbereich manifestieren, aber organische Ursachen haben. Deshalb wird bewusst auf die Darstellung der jeweiligen therapeutischen Massnahmen verzichtet.

5.1. Perimenstruelle Rückenbeschwerden

Frau M.R., 39 Jahre, Mutter von 2 Kindern

Sie beschreibt folgendes:

Schon vor der Einnahme der Pille (im Alter von 13-21 Jahren) waren die Symptome ähnlich wie heute. Mit der Einnahme der Pille wurden die Blutungen regelmässiger und nahezu schmerzfrei. Seit 2003 nehme ich die Pille nicht mehr und im 2008 habe ich von meinem Frauenarzt „Prämens“ (Mönchspfeffer) verschrieben bekommen, welches mir sehr gut gegen meine prämenstruellen Beschwerden hilft (Brustspannen). Gegen die von Monat zu Monat in unterschiedlicher Stärke auftretenden Rückenschmerzen hat dies jedoch nicht geholfen.

Wann treten sie auf?

Beim Beginn der Periode, während dem ganzen ersten Tag. Meistens beginnt es am Morgen schon vor dem Aufstehen.

Wie äussern sich die Schmerzen?

Krampfartiges Ziehen im Unterleib mit Ausstrahlung in die Beine und den Rücken. Starke, schubartige Schmerzen im unteren Rückenbereich (ganz unten über dem Becken).

Was wirkt bei mir gegen die Rückenschmerzen?

- Wärme – am besten mit einer Wärmeflasche oder einem Steinkissen auf Bauch und Rücken
- Eine Massage im unteren Rückenbereich, lockert, entspannt und bringt die Blutung in Fluss.
- Sport – wenn ich mich aufraffen mag. Der Schmerz tritt nicht in der Bewegung auf, sondern eher im Ruhezustand.
- Abwarten – manchmal nützt alles nichts, da hilft nur noch, diesen Tag irgendwie durchzustehen und auf den nächsten zu warten...

Hinweis des Autors:

Die entsprechende Menseszone am unteren Rücken ist auf Seite 9 dargestellt.

5.2. Status nach Nierenkolik

Status nach Nierenkolik mit entzündetem Nierenbecken und Ureter

Frau M.G., 32 Jahre

Frau M.G. leidet an chronisch rezidivierendem Nierengries, das gelegentlich in eine akute Situation mündet und zu einer Nierenkolik führt. In der akuten Phase hat sie die klassischen Beschwerden einer Nierenkolik (anfallsartige Krampfstände mit heftigsten Schmerzen in der rechten Lumbalregion mit Ausstrahlen dem Beckenkamm entlang in den Unterbauch).

Nach Beruhigung der akuten Situation bleibt ihr über längere Zeit ein diffuser, schwer beschreibbarer, ausstrahlender Schmerz in der rechten Lumbalgegend zurück. Er ist unterschwellig konstant und lässt sich durch leichte Wärmebehandlungen mildern.

Beim betrachten der Anamnese hat man den Eindruck es handle sich um Entzündungsschmerzen, da sie nicht durch direkte mechanische Beeinflussung moduliert werden. Es ist auffällig, dass die Patientin im Lumbalbereich erhöht kälteempfindlich ist und eine Druck- und Klopfdolenz aufweist.

5.3. Chronische Gallenblasenreizung

Frau M.M., 38 Jahre

Frau M.M. ist eine beruflich stark beanspruchte Person. Sie hatte wiederholt in länger andauernden Stressphasen beim tiefen Einatmen dumpfe Schmerzen im rechten Rippenbogen. Hauptsächlich 1-2 Stunden nach dem Essen kam es zu einem unangenehmen, schmerzhaften Ausstrahlen, das sich entlang der Rippen über den rechten Thorax ausbreitete und zu einem Krampfgefühl in der BWS führte. Wärme und Bewegung erleichtern die Schmerzen. In der Vorgeschichte hat sie Episoden von akuten Krampfständen mit heftigen messerstichähnlichen Schmerzen in der mittleren BWS rechts.

5.4. Angina Pectoris

Herr R.R., 72 Jahre

Herr R.R. hat eine ausgeprägte Kyphoskoliose mit entsprechender Thoraxdeformität. Er berichtet über unangenehme und beängstigende Schmerzzustände im oberen Thoraxbereich beidseits und einem Klemmen im Rippen- und Zwischenrippenbereich der 3.-7. Rippe vorne-seitlich. Die Beschwerden entstehen in Momenten von Anstrengung oder emotionalen Stressspitzen (Aufregung und Ärger). Es wird besser wenn er in die Ruhe geht und sich hinlegt. In den Krisenmomenten ist die Herzfrequenz erhöht und er fühlt sich geschwächt in seiner Leistung.

Anmerkungen des Autors:

- Typische Schmerzen, die durch eine Kyphoskoliose (ohne Herzbeteiligung) ausgelöst werden, zeigen sich vor allem beim Liegen oder dauernden Sitzen. Sie vergehen durch Bewegung und werden nicht durch Stress oder emotional ausgelöst.
- Es gibt auch Schmerzen die sich in ihrer Lokalisation praktisch gleich zeigen wie jene der Angina Pectoris, aber einen spondylogenen Ursprung haben. Es handelt sich dabei um eine sogenannte Pseudo Angina Pectoris, welche eine harmlose Funktionsstörung der BWS darstellt. Typisch dabei ist, dass diese Schmerzen vor allem beim Sitzen auftreten und durch Bewegung schnell besser werden.

5.5. Virale Lungenentzündung

Frau B.B., 22 Jahre, Studentin

Frau B.B. klagte über chronische Schmerzen in Ruhe, die beim tiefen Atmen zwischen den Schulterblättern akzentuiert sind. Sie sind aufgetaucht nach einem mehrwöchigen Krankheitszustand ohne Fieber mit trockenem Husten und erheblichem Leistungsabfall. Im Nachhinein wurde eine virale Pneumonie (kalte Grippe) diagnostiziert.

Die Schmerzen sind unterschwellig konstant und werden durch Bewegung und Wärme positiv moduliert. Sie werden als äusserst unangenehm und störend empfunden.

Therapeutischer Hinweis des Autors:

Bei diesem Krankheitsbild kann das Erzeugen eines leichten Fiebers indiziert sein. Es kann durch ein heisses Bad mit anschliessender Bettruhe hervorgerufen werden. Unterstützend können heisser Tee oder eine wärmende Suppe eingenommen werden.

Der Wärmeschub hilft dem Körper mit einer Immunreaktion auf das Virus zu reagieren.

Eine Massage im BWS-Bereich ist in diesem Fall zwar angenehm, aber nur eine Symptombehandlung ohne nachhaltigen Erfolg.

6. Instrumente für die klinische Beobachtung

6.1. Sensibilisierende Hinweise

Während der Anamnese bekommt der aufmerksame Therapeut viele Informationen. Die wertfreie Betrachtung dieser Informationen erlaubt eine erste Differenzierung und Abschätzung, ob eine Schmerzproblematik viszeralen oder muskulo-skelettären Ursprungs ist. Dazu ist es notwendig den Schmerzcharakter, die Schmerzqualität, die Lokalisation des Schmerzes und dessen Modulation genau zu erfragen.

Folgende Hinweise lassen uns aufmerksam werden auf mögliche **viszerale Ursachen** und Probleme:

- Konstante Schmerzen, die auch in Ruhe vorhanden sind (hinterfragen). WS bezogene Schmerzen sind i.d.R. intermittierend (keine Dauerschmerzen).
- Anfallsartig auftretende Krampfgeschehen wie sie z.B. bei Gallenblasenproblematiken oder Gallen- und Nierenkoliken typisch sind.
- Rhythmische, intervallartige Schmerzen, die sich z.B. peristaltikabhängig äussern.
- Schmerzen, die begleitet vom Gefühl der Todesangst sind (Gefühl, dass das Leben bedroht ist). Dies tritt bei WS bezogenen Problematiken nicht auf.
- Thorakale und lumbale Schmerzen, die mit Nausea (Übelkeit) verbunden sind. Die Übelkeit ist eine vegetative Reaktion auf Organstörungen und tritt i.d.R. bei BWS/LWS bezogenen Problematiken nicht auf.
- Schlecht fassbare und schlecht lokalisierbare Schmerzen, extrasegmentale Schmerzen, die diffus und eher in der Tiefe wahrgenommen werden.
- Der Schmerz und das Schmerzverhalten korrelieren nicht mit den zu erwartenden anamnestischen Mustern oder der gegebenen Diagnose (pain doesn't fit the story). Bsp: Ein WS-Schmerz, der nicht zur Geschichte des Patienten passt.
- Schmerzen, die sich in Kombination mit einem reduzierten Allgemeinzustand und/oder Leistungsknick zeigen. WS Patienten mit mechanischen Störungen leiden zwar an ihren Schmerzen, haben aber keine typischen Krankheitssymptome.
- Trotz heftig beklagter Schmerzen hat der Patient freie WS-Funktionen. Es besteht eine deutliche Inkohärenz zwischen den geäußerten Schmerzsymptomen und den Untersuchungsergebnissen an der Wirbelsäule.
- Eine leichte Reproduzierbarkeit identischer Schmerzen durch Palpation im Organbereich (Bsp. auf Magen, Gallenblase/Leber, Darmbereich, Ovarien, Blase, ...).
- Die Behandlungsreaktion auf eine Massage ist atypisch in Bezug zu den erwarteten Reaktionsmustern (Bsp. Übelkeit, Erbrechen, ...).
- Das Auftreten unerwarteter Reaktionen im Organbereich oder der Organfunktion während oder nach der Rückenbehandlung (Beispiele: Hüsteln deutet auf Fragilität im Bronchienbereich hin, Auslösen einer Gallen- oder Nierenkolik).
- Sicht- und tastbare Reflexzonen (Headsche Zonen, Bindegewebszonen, Mackenzie Zonen), also eindeutig ausgeprägte Reflexzonen.

WS bezogene Schmerzen haben i.d.R. eine klare Abhängigkeit von einem Bewegungsmuster. Sie reagieren auf Belastung, Entlastung und Ruhe mit Verstärkung oder Verminderung.

Organbezogene Schmerzen dagegen zeigen diese Abhängigkeit nicht oder viel weniger ausgeprägt. Bei einem Herzinfarkt zum Beispiel findet der Patient oft keine Position, in der die Schmerzen besser oder erträglich werden.

Nebst einer ausführlichen, genauen Anamnese ist eine exakte körperliche Untersuchung unumgänglich. Durch Betrachtung, aktive und passive Bewegung, Palpation und Perkussion werden die Hinweise aus der Befragung bestätigt oder allenfalls in Frage gestellt. Die Reflexzonen, wie sie in dieser Arbeit beschrieben wurden, werden in die Betrachtungen einbezogen und runden das Gesamtbild ab.

Bewährt hat sich der kursorische Ganzkörperuntersuch wie er von Wolfgang Fasser gelehrt wird. An dieser Stelle wird nicht weiter auf diesen Untersuch eingegangen. Die Anleitung zum kursorischen Ganzkörperuntersuch ist im Anhang zu finden.

6.2. Gegenüberstellung von Schmerzlokalisierung zu Organ- und WS-bezogenen Problemen

Die folgende Tabelle gibt eine Hilfestellung bei der Beurteilung von Schmerzen auf ihren Ursprung. In der mittleren Spalte sind typische Schmerzlokalisierungen aufgelistet. In Bezug zu diesen Schmerzlokalisierungen finden sich in der linken Spalte mögliche viszerale und in der Rechten WS-bezogene Ursachen. Zusammen mit den aus der Anamnese und der körperlichen Untersuchung gewonnenen Erkenntnissen sowie dem Wissen über internistische und muskulo-skelettäre Beschwerdebilder kann eine erste Eingrenzung der Ursache auf eine dieser zwei Gruppen erfolgen.

Organbezogene Probleme (internistisch)	Schmerzlokalisierung	WS-bezogene Probleme
Angina pectoris Herzinfarkt	Nacken	Vertebrales HWS Syndrom
Chron. Pankreatitis Chron. Leberleiden (Schmerzen eher rechts) Chron. Herzleiden (Schmerzen eher links)	Schulerschmerzen	Zerviko-brachiales Syndrom (spondylogen) Pseudoradikuläres unteres HWS Syndrom (Schulter-Arm-Syndrom)
Herzinfarkt	Zwischen den Schulterblättern	Thorako-vertebrales Syndrom
Gallenkolik	Rechte Schulter / Schulterblatt	Radikuläres unteres HWS Syndrom
Angina pectoris Herzinfarkt Pleuritis Spontanpneumothorax	Linke Thoraxseite Linker Arm	Costo-vertebrales Syndrom Thorako-spondylogenes Syndrom
Angina pectoris Herzinfarkt Aortenaneurysma Gallenkolik Pankreaskarzinom Bronchitis (akut und viral)	Rücken (BWS)	Panvertebrales Syndrom Thorako-vertebrales Syndrom Osteoporose M. Bechterew M. Scheuermann
Aortenaneurysma Pankreatitis (chronisch) Herpes Zoster (Gürtelrose)	Gürtelförmige Rückenschmerzen	Costo-vertebrales Syndrom Wirbelfrakturen

Reflektorische Wechselbeziehung zwischen Wirbelsäule und inneren Organen

Organbezogene Probleme (internistisch)	Schmerzlokalisierung	WS-bezogene Probleme
Angina pectoris Bronchitis (akut) Perikarditis Hiatushernie	Retrosternal Präkordial	Thorako-vertebrales Syndrom
Pleuritis (atemabhängig) Lungenembolie (atemabhängig) Spontanpneumothorax Aortenaneurysma	Thorakal	Thorako-spondylogenes Syndrom
Pankreatitis (chronisch) Grippezustände, Fieber	Diffuse Rückenschmerzen	Panvertebrales Syndrom Haltungssyndrom
Aortenaneurysma Colon irritabile Reizdarmsymptomatik Organdysfunktionen	Bauchschmerzen	Thorako-lumbales spondylogenes Syndrom
Gastroduodenale Ulkuskrankheit Gastritis (akut) Pankreatitis Herzinfarkt	Epigastrischer Schmerz (Oberbauchschmerz)	Thorako-spondylogenes Syndrom Intercostalgie
Leberbeschwerden Gallenkolik Cholezystitis Zwerchfellverkrampfung	rechter Oberbauch	Thorako-lumbales spondylogenes Syndrom Schwere Kyphose
Magenproblematiken Zwerchfellverkrampfung Pankreatitis (akut)	linker Oberbauch	Thorako-lumbales spondylogenes Syndrom Schwere Kyphose
Appendizitis	rechter Unterbauch	Thorako-lumbales spondylogenes Syndrom
Ovarialentzündungen	rechter oder linker Unterbauch	Thorako-lumbales spondylogenes Syndrom

Reflektorische Wechselbeziehung zwischen Wirbelsäule und inneren Organen

Organbezogene Probleme (internistisch)	Schmerzlokalisierung	WS-bezogene Probleme
Appendizitis Mesenterialinfarkt Bauchhernie	Abdominalschmerz	Thorako-lumbales spondylogenes Syndrom
Nephritis Nephrolitiasis (Nierensteinleiden) Glomerulonephritis Nierentumore	Schmerz in Nierengegend /-lager	Lumbo-spondylogenes Synrom
Nephritis Nierensteinkolik Pyelonephritis Nierentumore Milzentzündungen und -schwellungen	Flankenschmerz	Thorako-lumbovertebrales Syndrom Thorako-lumbales spondylogenes Syndrom
Gastritis Pankreatitis Pyelonephritis Glomerulonephritis Nierentumore Prostatitis Prostatakarzinom Prämenstruelles Syndrom Geschlechtskrankheiten Gebärmuttersenkung /-vorfall Endometriose	Lendenschmerzen	Lumbago (Hexenschuss) Pseudoradikuläres LWS Syndrom Lumbales spondylogens Syndrom Lumbale Diskushernie (radikuläres LWS Syndrom) Lumbalgie Osteoporose

Buchquellen zur Schmerzlokalisierung: Internistische Differentialdiagnostik, Naturheilpraxis Heute, Innere Medizin (siehe Literaturverzeichnis)

7. Konsequenz für die naturheilpraktische Arbeit

Unter Einbezug des theoretischen Wissens über die Pathophysiologie der Beschwerdebilder, eines fundierten naturheilkundlichen Hintergrundwissens sowie den aus der Anamnese und Untersuchung erarbeiteten Erkenntnissen können für die praktische Arbeit mit Patienten in der komplementärmedizinischen Praxis folgende Aussagen gemacht werden:

- Aufmerksamkeit, Achtsamkeit und Offenheit in der Beziehung mit dem Patienten und seinen Beschwerden sind eine Voraussetzung für eine erfolversprechende Therapie. Es soll nicht ausschliesslich diagnoseorientiert (vom Arzt diagnostiziert) gearbeitet werden. Die eigenen Beobachtungen in der Anamnese und Behandlung sollen laufend in das Behandlungskonzept einbezogen werden.
- Patienten mit ernsthaften Störungen sollen unbedingt ärztlich abgeklärt werden bevor eine naturheilkundliche Behandlung erfolgt.
- Erkennt der Naturheilpraktiker während der Behandlung, dass die beklagten muskuloskelettären Beschwerden atypisch sind und der Verdacht auf eine viszerale Ursache besteht, so weist er den Patienten darauf hin und empfiehlt ihm, sich ärztlich kontrollieren zu lassen.
- Der Kontakt mit dem behandelnden Arzt bei einer naturheilkundlichen Therapie internistischer Beschwerden sollte vorhanden sein.
- Bei internistischen Erkrankungen können spezielle Massagen wie die Bindegewebsmassage, Muskelzonen-Massagen und die klassische Massage wertvolle komplementärmedizinische Massnahmen sein. Um mit diesen Methoden effizient arbeiten zu können, ist die genaue Ausführung derselben, die detaillierten Kenntnisse der Zusammenhänge und die klinische Anwendung Voraussetzung.

8. Danksagung

Ich möchte Wolfgang Fasser meinen grossen Dank ausdrücken für die kompetente Begleitung. Ohne ihn hätte ich diese Arbeit wohl kaum in diesem Umfang und Detaillierungsgrad fertigstellen können. Auch meinen Kindern, die mich während der ganzen Ausbildung und der Diplomarbeitszeit stets motiviert, unterstützt und klaglos ertragen haben, danke ich herzlich. Meine schulbedingten Abwesenheiten haben sie stets bestens gemeistert.

Des Weiteren danke ich der Schulleitung, dem Team und allen Lehrkräften, die mich in den letzten dreieinhalb Jahren begleitet und gefördert haben. Gerne denke ich an diese bereichernde und lernintensive Zeit zurück.

9. Persönliche Reflexion

Ich habe mich bei dieser Arbeit hauptsächlich theoretisch mit den Beziehungen zwischen Rücken und inneren Organen beschäftigt und habe mir dabei vertiefere Kenntnisse der reflektorischen Zusammenhänge erarbeitet. Ich habe gelernt, in der Literatur und im Internet zu recherchieren, all die Informationen zu filtern und strukturiert darzustellen.

Mein Denken in Bezug auf die Rücken-Organ-Beziehungen hat sich spürbar besser vernetzt.

In meiner Praxis, bei meiner vorwiegend manuellen therapeutischen Tätigkeit, kommen die gewonnenen Erkenntnisse nun automatisch zur Anwendung. Die Beurteilung der Patientensituation im Gespräch, der Untersuchung und während der Therapie erlaubt es mir, den Patienten besser zu beraten und zu behandeln. Ich fühle mich in vielen Situationen sicherer, was sich auch direkt auf die Qualität der Behandlung auswirkt.

Das während der Ausarbeitung dieser Diplomarbeit erworbene vernetzte Wissen, das bessere Erkennen der Zusammenhänge, vor allem aber die wichtigen Hinweise zur Anamnese (Kap. 6.1) sind für mich zu einem wesentlichen Bestandteil der täglichen Arbeit in der Praxis geworden. Ich bin froh, dass ich mich auf dieses spannende und komplexe Gebiet eingelassen habe und dankbar für all das dabei erworbene zusätzliche Wissen.

10. Glossar

Als Erleichterung für den Leser nachfolgend einige in dieser Arbeit verwendete medizinische Fachausdrücke, die im naturheilkundlichen Alltag nicht so gebräuchlich sind.

Empyem	Eiteransammlung in einer vorgebildeten (meist natürlichen) Körperhöhle oder einem Hohlorgan
Exazerbation	Verschlimmerung, zeitweise Steigerung oder Wiederaufleben einer Krankheit
irradiieren	Ausbreiten von Erregungen oder Schmerzen im Bereich peripherer Nerven
Jugulum	Grube oberhalb des Schlüsselbeins
Neurinom	Nervenfasergeschwulst
Parakusie	Störung der akustischen Wahrnehmung
pathognomisch	für eine Krankheit bzw. ein Krankheitsbild charakteristisch
phylogenetisch	die Stammesgeschichte der Lebewesen betreffend
Piloarreaktion	Gänsehaut
Präkordial	vor dem Herzen
Spondylitiden	Wirbelentzündungen (Einzahl: Spondylitis)
Spondylolisthesis	Wirbelgleiten
spondylotisch	auf einer degenerativen Erkrankung der Wirbelsäule beruhend

11. Literatur- und Quellenangaben

- ¹ W. Kohlrausch, 1955, Reflexzonenmassage in Muskulatur und Bindegewebe, Hippokrates-Verlag
- ² Wikipedia, Dermatom (Anatomie), [http://de.wikipedia.org/wiki/Dermatom_\(Anatomie\)](http://de.wikipedia.org/wiki/Dermatom_(Anatomie))
- ³ Jochen M. Gleditsch, 2005, Reflexzonen und Somatotopien, Urban & Fischer Verlag
- ⁴ Antje Hüter-Becker, Mechthild Dölken, 2007, Physikalische Therapie, Massage, Elektrotherapie und Lymphdrainage, Georg Thieme Verlag
- ⁵ Robert F. Schmitd, 1998, Neuro- und Sinnesphysiologie, Springer Verlag
- ⁶ Eidg. Kommission zur Bekämpfung der Rheumaerkrankungen, 1985, Grundriss der Rheumatologie, Eidg. Drucksachen- und Materialzentrale, 3000 Bern
- ⁷ Gotthard Schettler, Heiner Greten, 1998, Innere Medizin, Band 1, Georg Thieme Verlag
- ⁸ Elvira Bierbach, 2000, Naturheilpraxis Heute, Urban & Fischer Verlag
- ⁹ Juan Antonio Lomba, Werner Peper, 2007, Handbuch der Chiropraktik und strukturellen Osteopathie, Karl F. Haug Verlag

Weitere Quellen, die punktuell in diese Arbeit eingeflossen sind:

Rudolf Ferlinz, 1999, Internistische Differentialdiagnostik, Georg Thieme Verlag
Gregory P. Grieve, 1997, Mobilisation of the Spine, Churchill Livingstone UK
R. A. McKenzie, 1981, The Lumbar Spine, Spinal Publications NZ
R. A. McKenzie, 1990, The Cervical and Thoracic Spine, Spinal Publications NZ

12. Anhang: Cursorischer Ganzkörperuntersuch

Kursorischer Ganzkörperuntersuch

von W. Fasser

Im Stehen

Inspektion von hinten, der Seite und von vorne:

- Körperliche Gestalt (rundlich, dicklich, schlank, gebückt, Haltung etc.)
- Kopfhaltung, Schultergürtel (Symmetrie, nach vorn/nach hinten)
- Wirbelsäulenhaltung mit Palpation vertiefen
- Beobachten von seitlichen Abweichungen und Bestimmen der physiologischen Krümmungen oder deren Abweichungen
- Paravertebrale Muskulatur abtasten zur Beurteilung des Muskeltonus
- Abtasten der Thoraxhaltung in Bezug zum Becken (Handstellung: Fingerspitzen gegen Beckenkamm und Handballen seitlich am Thorax)
- Taillendreieck begutachten
- Palpation der Beckenkämme
- Abtasten der Oberarme und Unterarme für das Erkennen des Muskelprofils sowie dessen Tonus
- Gleiches für die Beine
- Beobachten der Bauchform und der Atmung

Bewegungsprüfung LWS (6 Bewegungen)

- vornüber neigen (Rumpfflexion; mit Palpationsstrich über WS um evtl. Thorsion bzw. Rippenbuckel/Rippental zu erkennen)
- Seitneigung nach links und rechts mit Palpationsstrich entlang der WS um deren Entfaltung zu beurteilen
- Translation (Seitenverschiebung des Thoraxes) nach links und nach rechts (eine Hand hält an der Schulter und die Gegenhand am Becken)
- Rumpfstreckung (Untersucherin steht hinter dem Patienten, legt ihre linke Hand auf den oberen Brustbeinbereich des Patienten, lässt ihn den Kopf auf ihre linke Schulter legen und fordert ihn auf, sich nach hinten zu neigen, während sie mit der rechten Hand die Qualität und das Ausmass der LWS-Extension tastend beurteilt)

Bewegungsprüfung HWS (7 Bewegungen)

- Flexion mit Kontrolle der Entfaltung und Kinn-Sternum-Abstand
- Extension, immer gehalten mit beiden Händen
- Seitneigung links/rechts und Rotation links/rechts. Achten auf kompensatorische Abweichungen
- Retraktion (Kopf wird durch Schieben des Kinns nach hinten geschoben; ACHTUNG: nicht kippen oder beugen, dabei Abtasten ob der zerviko-thorakale Übergang sich aufrichten lässt.

Bewegungsprüfung Schultergürtel (4 Bewegungen)

- Aktive Bewegungsprüfung von Elevation (Hochziehen)
- Depression (Runterdrücken)
- Retraktion (Nach hinten ziehen)
- Protraktion (Nach vorne ziehen); die Bewegung mit beiden Händen führen und am Bewegungsende leicht nachdrücken um das Endgefühl zu erkennen.

Bewegungsprüfung Schultergelenk und obere Extremität

- Elevation (nach oben führen beider Arme)
- Elevation über Abduktion (seitliches Hochführen beider Arme); dabei Schulterblatt-Arm-Sequenz beobachten
- Schürzengriff
- Hände in den Nacken legen

- Ellbogen beugen und strecken beidseits, ebenso Supination und Pronation; manuell Extension prüfen um den Widerstand zu bestimmen, bei Schmerzen Untersuchung einseitig durchführen

- Hand- und Fingergelenke prüfen, Handschluss und -öffnung

- Zum Abschluss dieser Bewegungsprüfung kann die "Hocke" verwendet werden, um die allgemeine Beweglichkeit und das Gleichgewicht zu beurteilen. Bei Ischiaspatienten prüfen wir Zehen- und Fersenstand.

Pulsmessung (im Sitzen/Liegen)

Im Liegen

Rückenlage

Beobachten, wie der Patient auf das Bett steigt und ihn bitten, sich bequem hinzulegen

Bewegungsprüfung Hüftgelenk und untere Extremität

Hüfte (4 Bewegungen)

- Flexion mit Kontrollgriff am Beckenkamm
- Innen- und Aussenrotation bei um 90° flektierter Hüfte
- Abduktion beim gestreckten Bein

Knie (4 Bewegungen)

- max. Flexion
- Innen- und Aussenrotation bei 90° flektiertem Knie
- Extension durch Abheben der Ferse bei gestrecktem Knie und Gabelgriff proximal der Kniescheibe

Sprunggelenk (6 Bewegungen)

- Dorsalflexion und Plantarflexion
- Supination und Pronation
- Inversion und Eversion

Alle Bewegungen werden manuell geführt um das Endgefühl beurteilen zu können

Streckhebung beider Beine.

Bauchpalpation

- Patient beugt beide Beine und legt die Hände neben den Körper
- Beurteilung der Bauchform und Hautbeschaffenheit (z.B. Falten)
- Palpation mit kreisenden Strichen zur Beurteilung von Spannung, Konsistenz und Haut- und Unterhautzustand, respektive -Veränderungen (Verhärtungen, Schwielen, Adhärenzen etc)

- Systematisches Tasten der Bewegung des Bauchinhaltes und Beobachten von Bewegungsreaktionen, Bauchgeräuschen, Widerständen und Schmerzen
- Abtasten der Rippenbögen beidseits

Bauchlage

- Palpation des Rückens beidhändig zur Beurteilung von Wärmeverteilung, Gewebsbeweglichkeit, Spannung und Bindegewebszonen
- Palpation der Dornfortsatzreihe (Onlinement, Wirbelsäulenform und Druckdolenz)
- Palpation der paravertebralen Muskulatur durch Verschieben und Draufdrücken
- Palpation des paravertebralen Sulcus (Suche nach Verspannungen und Druckdolenz der medialen Paravertebralmuskulatur)
- Palpation der Muskelansätze am dorsalen Beckenkamm beidseits
- Federprobe (posterior-anteriore Bewegung) LWS und BWS (HWS ausgeschlossen)

Rückenlage

- Palpation der Nackenmuskulatur und der Insertionen entlang der Linea nuchae

Diese kursorische Ganzkörperuntersuchung erlaubt uns in kurzer Zeit eine systematische Beobachtung des ganzen Körpers.

Alle Bewegungen werden mit W-Fragen auf subjektive Veränderungen geklärt. Wann tut wo was wie weh?

Andere Symptome?

Aufgrund des kursorischen Ganzkörperuntersuches können spezielle Untersuchungsmethoden zusätzlich ausgewählt und ausgeführt werden.

Evtl. könnten schon bei der Anamnese spezielle Untersuchungen als notwendig erkannt, und an dieser Stelle ausgeführt werden. Die kursorische Ganzkörperuntersuchung ermöglicht den Bezug zum Ganzen, auch wenn es sich um ein lokales Phänomen handelt.